Flügge, T.
Thesis Göttingen 1904

# Beitrag zur Missbildung des Ductus deferens, der Vesicula seminalis und des Ductus ejaculatorius.

LANE MEDICAL LIBRARY
300 PASTEUR DRIVE
PALO ALTO, CALIF. 9430

## Inaugural-Dissertation

zur

## Erlangung der Doktorwürde

in der

**Medicin, Chirurgie und Geburtshülfe**

der

**hohen medicinischen Fakultät der Georg-Augusts-Universität**

**zu Göttingen**

vorgelegt von

Theodor Flügge,
Assistenzarzt an der Frauenklinik des Herzogl. Krankenhauses, Braunschweig.

**Bückeburg.**
Druck der Grimme'schen Hofbuchdruckerei.
Heinrich Grimme.

Der hohen medicinischen Fakultät der Universität Göttingen vorgelegt am 22. Juli 1904.

Referent:
Herr Prof. Dr. Kallius.

Correferent:
Herr Geh. Medicin.-Rat Prof. Dr. Merkel.

---

Die Drucklegung ist seitens der Fakultät genehmigt.

Herrn Referendar Dr. jur. Adolf Pigge

gewidmet.

Digitized by the Internet Archive
in 2026

https://archive.org/details/IA40154024_0457

Nachdem Fallopia im Jahre 1562 als erster die Samenblase beschrieben hatte, ist dies Organ vielfach Gegenstand anatomischer, physiologischer und pathologischer Kontroverse geworden, ohne dass in allen Punkten eine Einigung erzielt worden wäre. Es lag nahe, dass man nach Entdeckung des Organes zunächst die Frage nach seiner Funktion aufwarf. Fallopia glaubte sie lediglich als einen Samenbehälter ansehen zu dürfen, und fast hundert Jahre später lieferte Regnerus de Graaf den ihm einwandsfrei erscheinenden Beweis dafür durch das Experiment. Er injicierte nämlich eine Flüssigkeit vom Ductus deferens aus und fand, dass die Injectionsmasse erst dann aus dem Ductus ejuculatorius austrat, nachdem sich die Samenblase prall mit ihr gefüllt hatte, ein Experiment, das, beiläufig bemerkt, in neuerer Zeit E. Rehfisch 16mal mit demselben Resultat wiederholt hat.

Dieser Ansicht Fallopia's und Regnerus de Graaf's trat als erster Hunter gegenüber, den es stutzig machte, wie er bei einem Manne, dessen rechter Hoden früher entfernt war, die rechte Samenblase normal, ja praller gefüllt fand wie die linke. Er behauptete daher, dass die Samenblasen nicht Receptacula seminis sondern eigene Drüsen seien, und Grüber pflichtete ihm auf Grund eines ähnlichen Befundes bei einem in früher Jugend kastrierten Manne, dessen Samenblasen zwar verkleinert aber doch immerhin gefüllt waren, bei. Da Hunter seine Ansicht durchs Tierexperiment beweiskräftig

machte, schlossen sich ihr auch Wharton, van Horner und Swammerdam an.

Nach ihnen finde ich in der mir zugängigen Litteratur die nächste Arbeit über die Samenblase als von C. J. Lampferhoff herrührend, welcher unter Henle's Leitung im Jahre 1835 in seiner Inaugural-Dissertation die Frage nach der Funktion der Samenblase dahin beantwortete, dass sie, selbst wenn sie ihren Inhalt vom Hoden erhalte, dennoch eine eigentümliche Absonderung besässe. Er hielt es also nicht für ausgeschlossen, dass die Vesiculae seminales auch Receptacula seminis seien, den Beweis dafür konnte er jedoch nicht liefern. Der von Lampferhoff vertretenen, gewissermassen vermittelnden Anschauung schlossen sich auch namhafte Forscher wie Gegenbaur, Hyrtl und Leydig an; besonders dieser schloss aus dem histologischen Bau, den mächtigen faltenreichen Räumen der Samenblase, aus der Auskleidung ihrer Schleimhaut mit Cylinderepithel, endlich und vornehmlich aus der Flüssigkeit, welche er stets in ihrem Lumen vorfand, auf ihren sekretorischen Charakter. Weitere Belege dafür verdanken wir Virchow, Kölliker und Langerhans, welche in der Schleimhaut Drüsen gefunden haben wollen, die einen eiweissartigen Stoff sezernierten. Dieser Befund wird allerdings etwas modifiziert durch eine neuere, sehr eingehende anatomische Untersuchung von Akutsu über die Histologie der Samenblase. Das Resultat derselben lässt sich kurz in folgenden 5 Punkten zusammenfassen:

1. Die Wand der Samenblase besteht aus 2, ausnahmsweise sogar aus 3 Muskelschichten, einer längsverlaufenden und 2 ringförmigen.

2. Ihr Inneres ist bald von cylindrischem, bald von kubischem Epithel ausgekleidet, welches im Grunde von Ausbuchtungen am höchsten zu sein pflegt.

3. Besondere Drüsen konnte Akutsu ebensowenig finden wie M. Fränkel. Von dem unzweifelhaft sezernierenden Epithel glaubt er behaupten zu können, dass seine Zellen nicht gleichzeitig sezernieren, wie denn schon Langerhans und Dreyer bestimmte Phasen der Sekretion behauptet haben.

4. Elastische Fasern wurden vorzugsweise im Bindegewebe und Subepithel gefunden. Sie entwickeln sich bis zum 30. Lebensjahr.

5. Pigmente stellen sich erst nach der Pubertät ein und zwar im Bindegewebe, in den Muskel- und Epithelzellen.

Zu gleichen Schlüssen wie die anatomische Untersuchung führte die Beobachtung und das Experiment: Guillot fand unter 19 Fällen von Anorchidie die Samenblase 12mal normal gebildet und nur 7mal atrophisch. H. Kayser konnte in 7 Fällen bei kräftigen Männern, welche meist eines gewaltsamen Todes gestorben waren, in der Flüssigkeit der Samenblasen zwar stets Spermatozoen nachweisen, jedoch nicht so regelmässig und zahlreich, dass er deshalb die Samenblase als Behälter der Samenfäden auffassen will. Auch versucht er durch Experiment an Meerschweinchen und Ratten darzuthun, dass die Vesiculae Receptacula für ihr eigenes Sekret sind, doch sind die so erhaltenen Resultate deswegen nicht absolut beweiskräftig, weil, wie Rehfisch nachgewiesen hat, diese Tiere unter die 4. Kategorie gehören, welche dieser mit Rücksicht auf die Samenblase in seiner Arbeit aufstellt, also unter die, welche zwar ein Organ, morphologisch genau der menschlichen Samenblase entsprechend besitzt, welches jedoch nicht in den Ductus deferens sondern direkt in den Sinus urogenitalis mündet. Dabei mag es gleichgültig bleiben, ob, wie Kölliker behauptet, dies Organ aus dem Wolffschen Gange

entsteht, oder, wie Michalkowicz fand, sich auch der Müllersche Gang an seiner Konfiguration beteiligen kann. Daher wird auch an dieser Stelle darauf verzichtet, auf die sonst so interessanten Tierexperimente von Misuraca einzugehen. Zudem, wenn Kayser aus seinen Beobachtungen den Eindruck gewonnen haben will, dass die Samenblasen jedenfalls vorzugsweise Behälter ihres eigenen Sekrets sind, so beweisen doch die Untersuchungen anderer, dass sie auch Receptacula seminis sind. So fand Fürbringer bei 60 Leichen in 80%, Schlemmer bei 156 Leichen in 89% Spermatozoen in der Samenblase. Rehfisch konnte gar in 50 Fällen durch Druck per rectum an Lebenden direkt Sperma mit massenhaft nachweisbaren Spermatozoen erhalten. Auch fand er, dass der in den Lehrbüchern meist abgebildete Sporn zwischen der Mündung von Vesicula seminalis und Ductus deferens nicht vorhanden ist, dass vielmehr das Lumen dieses unter einem konvexen Winkel in dasjenige der Vesicula übertritt. Diese Mündung wird plötzlich so weit, dass ganz allein aus diesem mechanischen Grunde der Inhalt des Ductus deferens in die Samenblase übertreten muss. Der Ductus ejaculatorius aber verjüngt sich so sehr, dass es einer energischen Muskelkontraktion seitens der Vesicula bedarf, um deren Inhalt in das Lumen des Ductus ejaculatorius hineinzupressen. Und so kann es als zur Zeit sichergestellt gelten, dass die menschliche Samenblase sowohl Behälter ihres eigenen Sekretes als auch dessen des Hoden ist.

Schliesslich hat man auch Forschungen über den Wert des Samenblasensekretes für die Befruchtung angestellt: Élie Ivanoff entnahm Meerschweinchen, Kaninchen und Hunden aus der kastrierten Epididymis Samen und befruchtete die entsprechen-

den Weibchen damit erfolgreich, nachdem er das Sekret unter den grössten Vorsichtsmassregeln mit leicht alkalischen Flüssigkeiten vermischt hatte. Camus und Gley wollen nach Extirpation der Samenblase bei Meerschweinchen gesehen haben, dass zwar die Begattungsfähigkeit erhalten, die Fruchtbarkeit aber stark vermindert war. Steinach machte dasselbe Experiment an weissen Ratten und fand, dass das reine Hodensekret zur Befruchtung nicht ausreicht, sondern dass das Samenblasensekret hinzutreten muss; jedoch giebt er zu, dass dieses auch durch andere Sekrete wie z. B. das der Cowperschen Drüsen und der Prostata ersetzt werden kann. Jedoch ist schon oben darauf aufmerksam gemacht, dass alle diese Experimente trotz ihrer Exaktheit in der Ausführung nicht ganz einwandsfrei sind, wenn man ihre Resultate auf den Menschen anwenden will, denn die Hunde besitzen keine Samenblase.

Während so die Frage nach der physiologischen Bedeutung der Samenblase durch mehr als 3 Jahrhunderte eine stattliche Anzahl nennenswerter Forscher beschäftigt und ihre Beantwortung ebensolange geschwankt hat, ja auch heute noch nicht das letzte Wort darin gesprochen ist, findet sich nur wenig in der Litteratur über die entwicklungsgeschichtliche Entstehung dieses Organes. Es ist bei Erörterung seiner Entwicklung nicht die des Urogenitalapparates überhaupt zu umgehen, wie wir sie wohl am besten bei Hertwig finden. Nach seiner Darstellung geht Vorniere und vorderer Abschnitt des Wolffschen Ganges aus dem mittleren Keimblatt hervor, während durch den Umstand, dass das hintere Ende des Wolffschen Ganges sich sofort fest mit dem äusseren Keimblatt verbindet, bisher nicht festzustellen war, ob dieses ebenfalls allein vom äusseren aufgebaut wird. Trotz unmittelbarer

Anlehnung der darauf entstehenden Urniere an den Wolffschen Gang, entsteht jene doch ganz selbständig, worauf sich am hinteren Endstück des Wolffschen Ganges die bleibenden Nieren entwickeln. Dabei ist die Entwicklung der Harnleiter von Wichtigkeit. Kupffer wies zuerst an Querschnitten durch Schafsembryonen nach, dass die Ureteren als blindsackförmige Ausstülpungen des Wolffschen Ganges entstehen. Bei einem Embryo von 8 mm Länge ging der „Nierenkanal", 0,02—0,03 mm lang und rechtwinklig geknickt, aus der Rückwand des Wolffschen Kanals da ab, wo derselbe sich kurz vor der Einmündung in den Sinus urogenitalis bauchwärts wendet. Bei einem 10 mm langen Embryo war die Ursprungsstelle aus dem Wolffschen Gange schon etwas weiter nach aussen gerückt, bei einem 13mm langen lag sie bereits an der äusseren Wand, um bei einem Embryo von 17mm Länge gänzlich vorne zu liegen. Auf diese Weise rückt also die Einmündung des Ureters zwischen Wolffschen Gang und hintere Wand des Sinus urogenitalis, worauf sich die Kommunikation zwischen Wolffschen Gang und dem Ureter schliesst und sich gleichzeitig eine Verbindung zwischen Sinus urogenitalis und Ureter anbahnt. Keibel nun, der bis hierher die Verhältnisse ganz ähnlich wie Kupffer fand, stellte fest, dass die zunächst ventral in der Nähe der Aftermembran liegende Einmündungsstelle des Wolffschen Ganges dadurch von der Cloakenmembran entfernt wird, dass das Wandstück zwischen beiden stärker wächst wie die Umgebung. Allmählich trennen sich auch die Nierengänge von den Wolffschen, und zwar wie Keibel betont, dadurch, dass das kaudal von der Einmündung des Ureters liegende Stück des Wolffschen Ganges immer kürzer wird. Keibel nimmt mit Michalkowicz an, dies geschehe wiederum

dadurch, dass das Endstück des Wolffschen Ganges allmählich in die Blasenharnröhrenanlage aufgenommen wird, sodass also ein Teil dieser aus den Wolffschen Gängen hervorginge. Diese Anschauung wird durch 2 Embryonen aus der His'schen Sammlung unterstützt. Die Ureteren münden schliesslich selbständig, zunächst dicht neben und nach aussen von den Wolffschen Gängen, später höher oben, indem sie von der aus diesem Abschnitt des Allantoisganges sich entwickelnden Harnblase mit in die Höhe genommen werden, in den Allantoisgang ein. Inzwischen sind die Müllerschen Gänge angelegt und wachsen den Wolffschen Gängen entlang abwärts bis in den Canalis urogenitalis. So findet man die Verhältnisse bei einem Embryo von 2,2 –3 cm Körperlänge. Im Beginn des 3. Embryonalmonats nun, nachdem sich der Ureter bereits vom Wolffschen Gange abgetrennt hat, entsteht nach Kölliker ebenfalls als Ausstülpung der dorsalen Wand des Urnierenganges in seinem unteren Abschnitt, also dem zum Ductus ejaculatorius zugespitzten Samenleiter, die Anlage der Samenblase als birnförmiger hohler Auswuchs.

Bezüglich der Entstehung der bleibenden Nieren nun war die ältere Ansicht, welche noch von Golgi und Sedgwick-Minot vertreten wird, die, dass sich ihr ganzes Kanalsystem aus dem Harnleiter bilde. Dagegen entwickelt sich nach Braun, Fürbringer und Balfour die Niere aus zwei Anlagen und zwar ihre Marksubstanz mit den Sammelröhren aus den Harnleitern, die Rindensubstanz mit den in ihr enthaltenen Kanälchen dagegen aus einer besonderen Anlage, ähnlich also wie bei der Urniere. Von dieser besonderen Anlage von Drüsenkanälchen nimmt Hertwig an, dass sie sich vom hintersten Abschnitt der Urniere oder von weiter rückwärts gelegenen

Zellsträngen des mittleren Keimblattes entwickelt, sodass die Niere als eine jüngere, reicher entwickelte Generation von Urnierenkanälchen anzusehen wäre. Bezüglich des Hodens endlich kommt Hertwig zu dem Schluss, dass seine Tubuli seminiferi vom Keimepithel auf der Urnierenoberfläche, die Tubuli recti und das Rete testis aber von dem Geschlechtsteil der Urniere, dem späteren Kopf des Nebenhoden, abstammen, wogegen der hintere Urnierenabschnitt die Vasa aberrantia nebst der Paradidymis liefert.

Diese Forschungsergebnisse uud den Gang ihrer Entwicklung in Kürze vorauszuschicken dürfte wohl angebracht sein, wenn das, was bisher über dis Missbildungen der Samenblase bekannt geworden ist, zusammen gestellt werden soll. Denn wenn schon der Nutzen, welcher aus der Kenntnis von den Missbildungen der Vesicula seminalis zur Stütze und zum Ausbau der jetzigen Anschauung über ihre Bedeutung möglicherweise zu erwarten wäre, nicht allzugross ist, so ebnet doch umgekehrt die Kenntnis von der Entwicklung und Funktion der Samenblase nicht unerheblich das Verständnis für ihre Missbildungen. Auch geht aus der Entwicklungsgeschichte hervor, dass bei einer Zusammenstellung der Missbildungen der Vesicula seminalis nicht nur diese allein zu berücksichtigen ist, sondern auch die Samenleiter, ja auch die Harnwege und endlich die absondernden Organe beider, Hoden und Niere.

Besonders das Zusammentreffen von abnormem Nierenbefund mit Missbildungen an dem Geschlechtsapparat, speciell an den ableitenden Samenwegen, findet sich ausserordentlich häufig in der Litteratur verzeichnet, und man hat bereits gewisse Regeln daraus ableiten zu können geglaubt. So kommt Aug. Fischer in seiner Inaugural-Dissertation zu dem Resultat, es sei charakteristisch, dass bei Miss-

bildungen im Harnsystem eine etwa gleichzeitige Missbildung an dem Geschlechtsapparat sich immer auf derselben Seite befände. Ähnliche Angaben machen Palma, Strube und Eppinger, welche eine häufig vorkommende Kombination von Nierenagenesie mit Hemmungsbildungen an dem Urogenitalsystem derselben Seite sahen. Willis suchte die Häufigkeit dieser Coincidenz näher zu ermitteln und fand unter 36 Fällen von Fehlen einer Niere 10 mal Zusammentreffen mit einer Missbildung am Geschlechtsapparat, eine Beobachtung, welche Klebs bestätigt. Beumer wies nach, dass diese Kombination beim weiblichen Geschlecht häufiger und in bedeutenderem Grade vorkommt wie beim männlichen. Er fand in 48 Fällen von Nierendefekt, welche er aus der Litteratur sammelte, unter 13 Fällen beim Weibe 8 mal, unter 26 Fällen beim Manne nur 5 mal gleichzeitige Störung im Geschlechtsapparat. Aus diesen Daten ergiebt sich eine Kombination beider Missbildungen in 84 Fällen 23 mal, also in 27,3% der Fälle von Nierendefekt überhaupt. Ferner berechnet Rott, dass bei $^2/_3$ aller Fälle von Fehlen einer Niere die betreffende Missbildung sich auf der linken Seite befindet.

Im Folgenden sollen nun die Fälle von Kombination einer Missbildung an den ableitenden Samenwegen mit einer solchen des Urogenitalapparates zusammengestellt werden, welche in der Litteratur zu finden waren:

1. Louis Bartscher berichtet über die Sektion eines 8 Monate alten Kindes, dessen beide Nieren fehlten. In der sehr grossen, zipfelförmig gegen den Nabel ausgezogenen Harnblase waren auch mit der Lupe keine Spuren von Ureterenmündungen zu entdeken. Beide Hoden in der Bauchhöhle; die rechte Samenblase fehlt, die linke ist sehr klein.

Die Urethra endigt etwa in der Mitte sowohl von der Blase wie von der Glans her blind, ein ca. 2 mm. langes Stückchen fehlt. Nebennieren sehr gross.

2. Emil Schaeffer: fand bei einer männlichen Frucht von 38 cm Länge ausser einer Chondrodystrophia foetalis, Einmündung des Colon descendenz in die Harnblase, vollständigem Defekt des Rectum's, Mangel der Canalöffnung und Residuen einer fötalen Peritonitis Folgendes: Linke Niere und Ureter fehlen vollständig. Linker Hoden, Nebenhoden und Samenleiter fehlen ebenfalls. In der rechten Niere wird das Fehlen intakter, sekretionsfähiger Glomeruli nachgewiesen; auf ihrer Oberfläche befinden sich viele bis erbsengrosse Cysten. Der rechte Harnleiter beginnt mit einem dünnen oblitterierten Strang, der von dem nur gering erweiterten Nierenbecken abgeht, und er ist an seinem Blasenende auf ca. 1,5 cm. hin cylindrisch dilatiert. Er kommuniziert nicht mit der Harnblase, obwohl er sich an ihrer hinteren seitlichen Wand inseriert. Die hochgradig erweiterte Blase enthält $^3/_4$ Ltr. urinöser Flüssigkeit; an ihrer Innenseite fehlt die der Urachuseinpflanzung entsprechende kleine trichterförmige Vertiefung. In dem sie umgebenden Gewebe fand sich in Höhe der rechten Linea innominata nach vorn ein 7 mm langes und 5 mm breites Gebilde, das sich bei mikroskopischer Untersuchung als Hoden und Nebenhoden erwies. Von demselben geht nach hinten zu, in dem Nachbargewebe sich verlierend, ein solider Strang ab, der Ductus deferens. Rechtes Samenbläschen und Prostata fehlen. Atresie in der Pars cavernosa urethrae. Linke Nebenniere fast doppelt so gross wie die rechte.

3. P. Palma: beschreibt ein bei der Sektion eines 45 jährigen Mannes gewonnenes Präparat: Vollständiger Defekt der linken Niere und ihres

Ureters, des Ductus ejaculatorius, Ductus deferens, des Schweifes vom Nebenhoden und der Samenblase derselben Seite. Die histologische Untersuchung ergab durchweg gut entwickelte Hodenkanälchen, nur schienen diese im Bereich des linken Hoden etwas dilatiert und reichlicher mit Sperma erfüllt zu sein. Die Untersuchung eines zarten Stranges, welcher vom linken Leistenkanal zum Hoden hinabführte, liess auch mikroskopisch keinen Rest eines Duct. deferens erkennen. Er bestand aus spärlichen quergestreiften und glatten Muskelfasern sowie aus einzelnen Blutgefässen und Nerven.

4. P. Guttmann: sah den Urogenitalapparat, welcher der Leiche eines 15jährigen Knaben entnommen war. Die linke Niere war stark vergrössert (Gewicht 215 gr., also doppelt so gross wie normal), von derber Consistenz, gelblich gefärbter Rinde und blassroten Pyramiden. Ihre Glomeruli ergaben Amyloidreaktion. Der linke Ureter war stark erweitert und ausgebaucht, der linke Ductus deferens etwas kleiner als normal, fast nur eine Art von Divertikel von ihm stellte die erheblich zu kleine Samenblase dar. Sie war mit dem Ductus deferens schon kurz vor dem Eintritt in die Prostata vereint zum Ductus ejaculatorius. Rechts fehlten Niere, Harn- und Samenleiter sowie die Samenblase. Beide Hoden sollen in normaler Weise vorhanden gewesen sein; über ihre Beschaffenheit liess sich nichts ermitteln, da sie aus Unachtsamkeit nicht konserviert waren. Die Nebennieren waren vorhanden.

Ein ähnlicher Fall, von Münchmeyer in Schmidts Jahrb. Bd. 142 p. 15 nach Palmas Angabe veröffentlicht, war mir leider nicht zugängig.

5. J. Bachhammer: „Linksseits fehlt ausser Niere, Nebenniere und Harnleiter auch noch der Ductus deferens und die Vesicula seminalis, während

Hoden und Nebenhoden nebst den zu- und abführenden Gefässen und Nerven auch links vorhanden sind. Harnblase, Prostata, Penis und die bezüglichen Organe rechtsseits lassen keine Abnormitäten erkennen, abgesehen davon, dass der Ureter rechts von ziemlicher Breite und auch die Niere etwas grösser wie gewöhnlich ist".

6. P. Fischer: legt seiner Dissertation folgendes Präparat zu Grunde: An Stelle der linken Niere findet sich ein walnussgrosser Körper, dessen Gestalt nur wenig an diejenige einer normalen Niere erinnert, und dem eine fibröse Kapsel völlig fehlt. Auch der Durchschnitt lässt nichts einer Niere Ähnliches erkennen; Nierenbecken nicht vorhanden. Dagegen verzweigen sich Schläuche von verschiedenem Kaliber in dem aufgeschnittenen Körper, sich mit ihren feinsten Enden in dessen gleichartigem Gewebe verlierend, welche Endverzweigungen des linken Ureters sind. Dieser selbst, stark geschlängelt, erweitert und mit Ausbuchtungen versehen, legt sich in seinem untersten Teile an die äussere Seite des linken Samenleiters an, nimmt also die normalerweise von der linken Samenblase innezuhabende Stelle ein. Dicht über der Prostata geht dann dieser Schlauch nicht wie der rechte Ureter in die Harnblase sondern in den linken Samenleiter kontinuirlich über. Die linke Samenblase fehlt, die linke Ampulle ist erweitert und, wie der ganze linke Schlauch, mit einem Brei prall gefüllt, der sich bei mikroskopischer Betrachtung als körniger, mit mehr oder weniger gut erhaltenen Spermatozoen vermischter Detritus erweist. Die untere Abteilung des Ureters wird von unregelmässigen Hohlräumen durchzogen und bietet zahlreiche Vorsprünge dar, ähnlich wie eine typische Samenblase. Diese Hohlräume münden auch wie eine normale Samenblase

direkt in den linken Ductus ejaculatorius: der jedoch schliesst plötzlich ca. 1 cm vor seiner Ausmündung in die Pars prostatia urethrae mit einem blinden Ende ab. Linker Hoden und Nebenhoden normal, letzter stellenweise mit demselben Inhalt erfüllt wie der linke Ureter. Rechts ausser der stark vergrösserten Nebenniere nichts Besonderes.

7. Ähnlich ist ein Fall von Rott: Seitlich vom 4. Lendenwirbel begann der rechte Ureter mit einem Gebilde, das aus 3 ganz dünnen, 2 cm langen, bis nahe an ihre Endigungen hohlen Strängen bestand, welche in sehr derbes Binde- und Fasergewebe eingebettet waren. Im Herabsteigen nimmt der Harnleiter dann bedeutend an Volumen zu und ist an verschiedenen Stellen knollig aufgetrieben. An der Kreuzungsstelle von Ductus deferens und Ureter in der Excavatio retrovesicalis ist zwischen beiden in fetthaltiges Bindegewebe ein starkes Bündel von Zweigen der Art. vesicalis inf. eingebettet, welche Harn- und Samenleiter reichlich mit Ästen versehen und sich am Fundus vesicae ausbreiten. Der rechte Ductus deferens macht gleich nach der Kreuzung mit dem Ureter eine knickförmige Krümmung, indem er sich nach innen und unten wendet, und beginnt hierauf, zuvor etwas erweitert, bis zum Dreifachen seines Volumens und im weiteren Verlauf noch mehr anzuschwellen und einen stark varikösen Typus anzunehmen.

Keine Verbindung mit Samenbläschen oder Ductus ejaculatorius sondern nur starke Adhärenz aus straffem Bindegewebe mit der Prostata auf 2 cm hin. Das kleinhaselnussgrosse Samenbläschen liegt isoliert. Eine Communikation der Lumina zwischen dem Ductus deferens einerseits und der Samenblase oder dem Ductus ejaculatorius andererseits war nirgend zu entdecken. Vom hinteren Rand der Prostata

aus wendet sich nunmehr der Ductus deferens wieder nach rück- und aufwärts und etwas nach aussen, sodass er einen förmlich darmähnlich gewundenen Schlauch darstellt, der nach 5 cm langem Verlauf 2 knopfartige Exkrescenzen bildet, wieder eine scharfe Wendung nach unten macht und dann in den Ureter mündet, kaum 1 cm von der Blase entfernt. Der Ureter hat unterhalb der Kreuzungsstelle mit dem Ductus deferens einen Durchmesser von über 2 cm erreicht und mündet mit verjüngtem Kaliber in die Basis einer Blasenwandcyste. Diese befindet sich da, wo der Ureter de norma in die Harnblase einmünden sollte, hat einen Durchmesser von 2 cm und reicht mit ihrer Basis bis zum Caput Gallinaginis. Ureter und der mit ihm kommunizierende Ductus deferens vom Beginn seiner Erweiterung an erschienen zusammen als eine fluktuirende Cyste, die prall mit einer zahlreiche Spermatozoen enthaltenden Flüssigkeit gefüllt war. Auch das vom hinteren Rande der Prostata sich erhebende Samenbläschen war stark mit einer Flüssigkeit gefüllt, die sich schon bei ganz leichtem Druck durch den Ductus ejaculatorius entleerte. Linke Niere sehr hypertrophisch, rechte Nebenniere völlig atrophisch.

8. Zwei weitere Fälle verdanken wir Eckhardt; der einmal ein Präparat mit Fehlen der linken Niere verbunden mit abnormer Mündung des unteren Ureterendes in die Samenblase und blindem oberen Beginn mit 2 handschuhförmigen Ausstülpungen auf der linken Seite beschreibt.

9. Im anderen Präparat fehlte die rechte Niere, und ihr Ureter endigte blind in einer Blasenwandcyste, welche mit dem Ductus deferens kommunizierte. Das obere Ureterenende begann wiederum blind mit 4 hohlen handschuhförmigen Ausläufern.

10. Bostroem erwähnt einen vollständigen Defekt der linken Niere mit starker Dilatation des entsprechenden Ureters, welcher mit einer nach der Harnblase zu geschlossenen blasenartigen Erweiterung endigt, die mit der linken, stark dilatierten Samenblase kommuniziert.

Diesen 10 Fällen von combinierten Missbildungen des Urogenitalapparates mit dem gemeinsamen Charakteristikum des Fehlens einer, in einem einzigen Fall auch beider Nieren, können wir 9 weitere aus der Litteratur angliedern, in denen die Nieren zwar vorhanden aber nicht normal entwickelt sind. Es sind darunter natürlich nicht jene Fälle mitaufzunehmen, in denen eine kompensatorische Hypertrophie der einen Niere oder, ebenfalls aus postfötalen Ursachen, sekundär eine Hydronephrose vorlag.

11. Eppinger sezierte eine männliche Leiche, bei der er ein als atrophische Niere zu bezeichnendes Gebilde rechts in der Höhe des 3. Lendenwirbels fand, von dem aus nach abwärts ein Ureter führte, der nur zum Teil durchgängig war. Dieser Ureter ging an der hinteren Blasenwand in einen spindelförmigen, dickwandigen und muskulösen Hohlkörper über, der nach innen und abwärts gerichtet sich dann weiter nach unten als ein bindegewebiger Kanal fortsetzte, den oberen Rand der rechten Prostatahälfte erreichte und diese bei einer Weite von 10 mm von oben, aussen und hinten nach unten, innen und vorne durchbohrte, um, allerdings rasch an Weite abnehmend, am Colliculus seminalis auszumünden, nachdem er vorher den rechtsseitigen Ductus ejaculatorius aufgenommen hatte. Die Samenbläschen waren stark dilatiert und lagen nach aussen von dem muskulösen Körper. Links war der Verlauf des Ureter, Ductus deferens und die Lage der Vesicula seminalis vollkommen normal, nur war die

linke Prostatahälfte kleiner wie die rechte. Die rechte Nebenniere wurde an der gewöhnlichen Stelle gefunden.

12. Von demselben Verfasser existiert eine weitere Mitteilung über hochgradig atrophische linke Niere mit einem Ureter, der sich an der hinteren Blasenwand zu einer 4 cm im Durchmesser haltenden Blase erweitert. Diese kommuniziert an ihrer hinteren Wand durch eine spaltförmige Öffnung mit der linken Samenblase. Der Ductus ejaculatorius dieser Seite mündet an normaler Stelle aus. Rechts vollkommen normale Verhältnisse.

13. Hochheim sah den linken Ureter blind in der Blasenwand endigen und ihre Schleimhaut vorwölben. Die linke Niere und ihr Becken waren rudimentär entwickelt, die rechte Niere wies eine kompensatorische Hypertrophie auf. Ausserdem wölbte sich eine Cyste in die Blasenwand vor, entstanden durch Ausdehnung des blind endigenden Ductus ejaculatorius. Diese Blasenwandcyste hatte eine Verbindung mit dem dilatierten Ductus deferens, nicht aber mit dem Ureter.

14. Ausführlicher beschreibt Wenzel Gruber ein Präparat, in welchem sich an der Stelle der rechten Niere nur ein kleiner derber Körper befand, der aus Bindegewebe bestand, einige Blutextravasate sowie nahe dem oberen seitlichen Winkel eine kleine leere, komprimierte Cyste trug, aber keine Spur erhaltener Drüsensubstanz aufwies. Der rechte Ureter beginnt mit oberem Blindende an der Spitze und hinteren Seite des Nierenrudimentes, 1 cm an und in diesem sich hinauferstreckend, und endigt mit unterem Blindende an der Prostata, knapp aussen neben der Samenblase. An der inneren Wand des unteren Blindendes befindet sich eine spaltförmige Öffnung zur Samenblase; eine Öffnung

des rechten Ductus ejaculatorius ist nicht aufzufinden. Alle übrigen Organe des Geschlechtsapparates sind wohlgebildet und gesund. Die rechte, im übrigen normale Samenblase ist an ihrem unteren Endstücke, das eigentlich schon den ausgeweiteten Ductus ejaculatorius repräsentiert, ganz abnorm weit. Dieses Stück weist an der äusseren Wand die oben beschriebene grosse spaltförmige Öffnung in den rechten Ureter, an der inneren Wand, gegenüber dem oberen Pol dieser Öffnung und 8 mm über seinem Ende, die kreisrunde 2 mm weite Mündung der Ampullenportion des Ductus deferens auf. Am unteren Ende dieses Stückes ist eine feine Öffnung zu bemerken, welche in ein kurzes Blindkanälchen führt, das mit dem ausgeweiteten unteren Ende der Samenblase die noch offene Partie des übrigens zu einem platten Strängchen oblitterierten rechten Ductus ejaculatorius darstellt.

15. Ferner fand Albert Sankott ein auf der frühesten Entwicklungsstufe zurückgebliebenes Nierenrudiment der linken Seite mit einem an seinem unteren Ende cystisch erweiterten Ureter, welcher in eine Blasenwandcyste auslief, die mittelst eines kleinen Spaltes mit der Samenblase kommunizierte. Samenblase und der cystisch erweiterte untere Ureterenabschnitt enthielten dieselben hirsekorngrossen Konkremente.

16. Auch der Befund, den Schaeffer bei der oben erwähnten Missbildung hatte, wäre, soweit er den Urogenitalapparat der rechten Seite betrifft, hier nochmals mit anzuführen.

17. P. Palma sezierte einen Knaben, der an Pneumonie gestorben war: Rechte Niere samt Ureter und Samenblase normal; dagegen war die linke Niere etwas grösser als die rechte (8 cm lang) und hatte 2 Ureteren, von denen der eine normale Ge-

stalt und Mündung hatte. Der andere, vom oberen Nierenpol kommende Ureter war in seinen beiden oberen Dritteln sehr weit, um sich in seinem unteren Drittel auf Federkieldicke zu verjüngen. Im kleinen Becken trat er an die Aussenseite des Ductus deferens sinister und formierte daselbst ein 2 cm langes, mit einer 0,2 cm dicken Wandung versehenes Hohlgebilde, dessen Oberfläche leicht höckerig war, und das ein Lumen von 0,5 cm im Durchmesser besass. Dies Hohlgebilde ist die linke Samenblase, die sich nach unten zu mit dem linken Ductus deferens vereinigt und dann die Prostata als Ductus ejaculatorius in gewöhnlicher Weise durchsetzt. Der sonstige Befund war normal.

18. Auch in einem von Franz Tangl mitgeteilten Falle handelt es sich um doppelte Ureteren und zwar beiderseits. Dieselben besitzen rechtsseits gemeinsame Blasenmündung, während von den linken Ureteren der untere an tieferer Stelle in die Blase mündet. Dilatation und Mündung des linken oberen Ureters in die Pars prostatica urethrae, Hydronephrose der oberen Hälfte der linken Niere; je 2 Nierenbecken. Der prostatische Teil des linken Ureters liegt lateral und etwas nach vorne von der linken Samenblase. Der linke untere Ureter mündet unterhalb der normalen Mündungsstelle in die Harnblase. Die Ductus ejaculatorii münden getrennt in die Vesicula prostatica.

Hiermit ist bereits der Übergang zu den Fällen gegeben, in welchen die Missbildung am uropoetischen System nicht sowohl die Niere selbst als vielmehr das Nierenbecken und den Ureter betrifft. Es seien daher hier gleich zwei weitere einschlägige Beobachtungen angeführt, welche

19. C. E. Hoffmann veröffentlicht: In seinem ersten Fall gehen von dem deutlich in 2 Ab-

teilungen geschiedenen rechten Nierenbecken 2 Schläuche ab, deren unterer sich hinter den oberen legt und normal verläuft. Der obere ist mit zahlreichen Einschnürungen und Ausbuchtungen versehen, verengt sich im kleinen Becken zu Federkieldicke und verbindet sich dann, nachdem er sich wieder auf 2,5 cm ausgedehnt und an die rechte Seite des Ductus deferens an Stelle des fehlenden Samenbläschens gelegt hat, dicht hinter der Prostata mit dem Samenleiter. An der sehr verjüngten Eintrittsstelle dieses in die Prostata findet sich der Ureter in offnener Kommunikation mit dem Ductus deferens. Linksseits normale Verhältnisse mit Ausnahme einer Harnleiterdupplicität mit tief bis zur Blase herabgehender Spaltung.

20. Im zweiten Fall war das linke Nierenbecken in 2 Abteilungen getrennt, deren untere in einen normalen, deren obere in einen Harnleiter gleicher Art wie der eben geschilderte ausläuft. Jedoch steht der obere Harnleiter in seinem unteren Abschnitt, bevor er zur Prostata tritt, mit einem nach hinten ihm anliegenden Blindsäckchen in Verbindung, das Hoffmann als rudimentäre Samenblase auffasst. Dies Blindsäckchen steht mit dem varikösen Ureter in Communikation, ist zwar von dem Lumen des Ductus deferens durch eine sehr dünne Scheidewand getrennt, kommuniziert aber am hinteren Rande der Prostata vollständig mit diesem vermittelst des Ureters. Ureter und Ductus deferens laufen nach dieser ihrer Vereinigung zu einem Schlauche in den Ductus ejaculatorius aus.

21. Auch Paul Schellin beschreibt ein Präparat mit doppelter Ureterenbildung beiderseits. Auf der linken Seite vereinigten sich die Ureteren dicht unter der Blasenschleimhaut, rechts aber endigte der obere mit einer bläschenartigen Er-

weiterung im Colliculus seminalis. Die beiden hellen Stellen, welche sich auf dieser bläschenartigen Erweiterung befanden, hält Schellin für die Orificia der Ductus ejaculatorii, von denen die eine vollständig verschlossen war.

22. Endlich verdienen noch 2 Mitteilungen von C. Weigert erwähnt zu werden, deren eine sich auf die Sektion eines faultoten Kindes mit mangelhafter Ausbildung der Bauchdecken, doppelseitiger Hasenscharte und Wolfsrachen sowie überzähligen Fingern an beiden Händen bezieht. Die linke Niere war in eine grosse Cyste verwandelt, ihr Ureter mündete in die linke Samenblase. Rechtsseits Hydronephrose mit abnormem Verlauf des rechten Ureter. Aplasie der rechten, Hypertrophie der linken Arteria umbilicalis, Meckelsches Divertikel, abnormer Verlauf des Colon. Scheitel-Steisslänge 25 cm.

23. Fall 2: Rechtsseitige Cystenniere, Aplasie des rechten Ureter, Fehlen der rechten Samenblase und des unteren Abschnittes des Ductus deferens, Atresia recti-urethralis. Einfache Nabelarterie. Die rechtsseitige Niere bildet ein Cystenkonglomerat, an welches in eine Art Hilus mehrere Gefässe von der Aorta her gehen, und von dem selbst ein Fortsatz (Ureter) abgeht, der auf 2,4 cm hin mit einem Lumen versehen, etwa 2—3 mm dick ist und sich in einen zarten soliden Strang fortsetzt, welcher sich an der Hinterseite der Harnblase allmählich verliert.

Die oben aufgezählten Fälle können wir in 2 Gruppen einteilen, von denen die eine Missbildungen des Urogenitalapparates mit Fehlen der Niere, die andere solche mit Verbildung der Niere, resp. ihres Ausführungsganges umfassen würde.

In der ersten Gruppe finden wir Fehlen der Niere 1mal doppelseitig, 5mal links-, 3mal rechtsseits. Unter diesen 10 Fällen war der Ureter — stets auf derselben Seite — 6mal überhaupt nicht vorhanden und 4mal wies er Mündungsanomalien auf. Der Ductus deferens fehlte 4mal, war ebenso oft in normaler Weise vorhanden und wies in 2 Fällen eine Verbildung auf, bestehend in einer Communikation mit dem Ureter. Die Samenblase wurde in 5 Fällen vermisst, 1mal war sie kleiner wie normal, 1 mal ohne Communikation mit dem Ductus deferens, 2 mal mündete sie in den Ureter und nur 1mal war sie in normaler Weise vorhanden. Nur in einem der 10 Fälle fehlte der Hoden.

Diese Daten sprechen zweifellos für einen ursächlichen Zusammenhang der Missbildungen von Harn- und Geschlechtsapparat und zwar in der Abstufung, dass bei Fehlen der Niere ihr Ureter zumeist beteiligt ist, demnächst die Samenblase, schon seltener der Ductus deferens, und nur in einem Falle der Hoden, also in nahezu umgekehrter Reihenfolge der Entwicklung, wie sich bei einer näheren Prüfung dieser 10 Fälle ergeben wird.

Die Mitteilungen von Palma, Guttmann und Bachhammer lassen sich dabei unter einem Gesichtspunkt zusammenfassen.

Auf den ersten Blick macht der grosse linksseitige Defekt den Eindruck, als ob es sich hier um eine Agenesie des Wolffschen Körpers handele. Dass dem aber nicht so ist, beweist schon das Vorhandensein einer normalen Geschlechtsdrüse; denn es wäre schwer zu verstehen, wie ein Organ wie dieses, welches sich unmittelbar am medialen Rande des Wolffschen Körpers anlegt, sich normal entwickeln konnte bei völligem Fehlen seines Mutterbodens. Aber selbst das angenommen, so beweist

doch der vorhandene Kopf des Nebenhoden, dessen Palma und Bachhammer ausdrücklich Erwähnung tuen, und dessen Vorhandensein wir in der anderen Mitteilung annehmen dürfen, da Guttmann ihn nicht weiter erwähnt, dass die Primordialniere vorhanden gewesen sein mus. Während nun ihr Sexualteil zur normalen Entwicklung kam, finden sich keine Spuren von dem Produkt des Urnierenteiles. Es ist unwahrscheinlich, dass dieser überhaupt nicht angelegt gewesen sein sollte, aber um seine ehemalige Existenz zu beweisen fehlt leider in diesen 3 Fällen wie in den anderen eine Angabe über Untersuchung der Paradidymis. Wäre deren Vorhandensein festgestellt, so war auch der Urnierenteil unzweifelhaft vorhanden, wäre sie nicht gefunden, so war damit noch nicht bewiesen, dass der Urnierenteil nie vorhanden gewesen ist, da die Paradidymis doch immerhin ein Degenerationsprodukt dieses ist, das bei schwerer Schädigung seiner ursprünglichen Anlage, wie man sie hier unzweifelhaft annehmen muss, leicht einmal spurlos hätte zugrunde gehen können. Indessen giebt es noch einen anderen Anhaltspunkt, wenngleich dieser nicht von unzweifelhafter Beweiskraft ist, wie eine Untersuchung der Paradidymis mit positivem Befund es gewesen wäre, den Wolffschen Gang, resp. sein Produkt, den Ductus deferens.

In Fall 4 und 5 war er auch nicht in Resten zu finden, in Fall 3 hält Palma den gefundenen zarten Strang augenscheinlich nicht für ein Residuum des Wolffschen Ganges, und es ist vielmehr anzunehmen, dass wir es hier mit dem Gubernaculum Hunteri zu tun haben. Es ist dies um so auffallender, da doch der Wolffsche Gang sicher in näherer Beziehung zum Sexual- wie zum Urnierenteil stehen wird, von dem er sich ja auch alsbald

räumlich mehr und mehr entfernt; und man wird sich daher kaum der Ansicht verschliessen können, dass das schädigende Moment, welches dies Fehlen der Reste vom Urnierenteil und Wolffschen Gang verursachte, zu einer Zeit in Wirkung getreten ist, als Urnieren- und Sexualteil nach in innigem Zusammenhang standen, also bevor die räumliche Trennung des Testikels von der Primordialniere erfolgte.

Bachhammer nun weist auf zwei Möglichkeiten hin: Entweder ist der Wolffsche Gang überhaupt garnicht zur Bildung gekommen, was er für unwahrscheinlich hält, oder er ist wieder untergegangen. Wenn Bachhammer sich dieser letzten Eventualität zuneigt, so berücksichtigt er wohl zu wenig das Fehlen der Niere. Es wäre doch jedenfalls wunderbar, wenn Urnierenteil und Wolffscher Gang durch irgend ein regressives Moment vernichtet wären, ohne dass dieses den Sexualteil irgendwie in Mitleidenschaft gezogen hat. Oder, will man den Zeitpunkt der Schädigung in eine Entwicklungsphase verlegen, zu der bereits eine räumliche Trennung stattgefunden hatte, so wäre es ebenso wunderbar, wenn dieses Moment auf weitere Ausdehnung gewirkt haben sollte, ohne auch nur eine Spur davon zu hinterlassen, aus der auf die Art der Schädigung geschlossen werden könnte. Man wäre dann schon zu der Annahme einer funktionellen Abhängigkeit des Wolffschen Ganges in seiner Entwicklung vom Urnierenteil gezwungen oder zu der Annahme, dass hier zwei verschiedene Ursachen zu demselben Resultat geführt haben. Und so liegt wohl die Anschauung am nächsten, dass sowohl der Urnierenteil als auch der Wolffsche Gang überhaupt nicht angelegt gewesen sind, dass es sich hier also um eine wahre Agenesie beider handelt.

Dass ein solcher Ausfall in der Anlage des uropoetischen Systems vorkommen kann, lehrt uns das Präparat Schaeffer's, in welchem der Defekt noch grösser ist: Es fehlt der ganze linksseitige Urogenitalapparat, eine grosse Seltenheit, welche nach Schaeffer's Angabe nur noch von Velpeau, Cruveilhier, Maclaren und Gruber beobachtet ist. Schaeffer selbst erwähnt schon, „dass der vollständige Defekt von Hoden nebst Appendikulargebilden einer Seite (congenitale Anorchie) im Verein mit gänzlichem Fehlen der Niere den Schluss rechtfertigt, dass hier die Urniere, wenn überhaupt in ihrer ersten Anlage vorhanden, so doch schon in ganz früher Fötalzeit zu weiterer Entwicklung nicht mehr gekommen ist". Man muss hier also eine Agenesie der ganzen Urniere annehmen trotz des rechtsseitigen Befundes, der gleich an dieser Stelle Erwähnung finden soll, da er ein Gegenstück zu den oben erwähnten 4 Fällen bildet: Auf der rechten Seite ist die Entwicklung des Hoden und der Niere offenbar in normaler Weise vor sich gegangen, ebenso die Ausbildung des Ductus deferens, von dessen Anlage sich sogar noch der Ureter ausgestülpt hat. Und jetzt ist augenscheinlich ein schädigendes Moment zur Wirkung gekommen, infolgedessen entweder die Ausstülpung der Samenblase überhaupt unterblieb, oder, wie Schaeffer meint, sie sowohl wie die Prostata freilich zur Entwicklung kam, aber infolge der zunehmenden Harnblasendilatation im Gewebe dieses Körperteiles aufging. Es mag dahingestellt bleiben, welche von beiden Möglichkeiten realisiert gewesen ist; der Schwerpunkt liegt in dem Verhalten des Ductus deferens und Ureter. An beiden finden wir Obliterationen, dem Ureter fehlt sogar die Communikation mit der Blase. Dass die Obliterationen erst

sekundär entstanden sind, nachdem die ursprünglich soliden Stränge bereits ein Lumen erhalten hatten, lässt sich aus dem Inhalt der Blase schliessen. War aber der Ureter bereits zu einem Schlauch ausgebildet, warum nicht auch der sich eher entwickelnde Ductus deferens?

Und, was das Wichtigste ist, wir haben sogar einen Anhaltspunkt über die Art der Schädigung, welche zu diesem Resultate führte, in den Residuen einer fötalen Peritonitis. Diese muss zuerst im Becken eine Oblitteration von Ductus deferens und Ureter herbeigeführt haben, worauf das distale Ende jenes, vielleicht auch die Samenblase, oblitterierte und schliesslich ganz verschwand und die Communikation zwischen Ureter und Blase aufgehoben wurde. Dass die Folgen der Peritonitis am Ureter nicht so weitgehend waren, wie am Ductus deferens, erklärt sich aus dem Druck, mit dem der Urin der bis dahin zweifellos funktionskräftigen rechten Niere einer Oblitteration Widerstand geleistet haben wird. Erst, nachdem gleichwohl das untere Ureterenende oblitteriert war, fand, wohl aus gleicher Ursache, eine Verödung seines oberen Abschnittes statt; denn anders wäre die Dilatation des unteren Abschnittes kaum zu verstehen. Und die Folge davon wird die Degeneration der rechten Niere gewesen sein.

Bezüglich der Atresie der Urethra nun liegt wohl die Annahme am nächsten, dass sie von vornherein bestand ebenso wie der Defekt des Rektum, zumal da ja noch zahlreiche andere Defekte am Fötus bemerkt wurden.

Einzig in seiner Art steht der von Bartscher mitgeteilte Fall dar, insofern als beide Nieren fehlen. Da Bartscher über Nebenhoden und Samenleiter nichts angiebt, ist anzunehmen, dass beide vor-

handen waren; und dadurch unterscheidet sich dies Präparat von den 4 oben besprochenen. Da rechtsseits nur Niere, Ureter und Samenblase fehlen, ist es sicher, sowohl dass der Sexualteil des Wolffschen Körpers als auch der Wolffsche Gang angelegt gewesen und zu normaler Entwicklung gekommen ist, während die mangelnde Angabe über den Befund der Paradidymis uns leider wieder im Unklaren darüber lässt, ob der Urnierenteil ebenfalls vorhanden gewesen ist oder nicht. Da die Ausstülpung von Ureter und Samenblase unterblieben ist, resp. letztere auf der linken Seite nur in verkümmertem Zustand getroffen wurde, liegt der Gedanke an eine schon in der ersten Anlage begründete Entwicklungsschwäche des Wolffschen Ganges nahe, die sich möglicherweise auf das ganze Urogenitalsystem erstreckt hat; die Atresie der Urethra und die abnorme Gestaltung der Blase sprechen dafür.

Besonderer Erwähnung bedarf der Umstand, dass linksseits eine, wenn auch kleine, Samenblase bei fehlendem Ureter gefunden wurde. Es ist nicht einzusehen, warum der Ductus deferens nicht den Ureter sollte hervorgebracht haben können, wo sich doch ein späterer Abkömmling, die Vesicula seminalis, aus ihm hervorgestülpt hat. Man müsste dann schon zu der Annahme eines funktionellen oder entwicklungsursächlichen Einflusses der Niere auf die Entstehung des Ureter seine Zuflucht nehmen, eine Hypothese, die jedenfalls durch die Beobachtungen von Rott, Eckhardt und Bostroem nicht gestützt wird. Denn in diesen 3 Präparaten ist trotz fehlender Niere der Ureter derselben Seite vorhanden. Die letztgenannten Fälle haben das Gemeinsame, dass der Ureter nach oben zu in 2 bis 4 handschuhfingerförmige Ausstülpungen ausläuft, während er unten mit den ableitenden Samen-

wegen, Ductus deferens oder Vesicula seminalis communiziert, sodass sein Inhalt sich direkt in die Urethra ergiessen musste unter Vermeidung der Harnblase. Die Dilatation des unteren Ureterendes erklärt sich dabei durch die Rückstauung des Urins, ebenso die starke Dilatation der Samenblase in dem Falle von Bostroem. Eigenartig ist die Mitteilung von Rott (7) dadurch, dass das rechte Samenbläschen trotz fehlender Communikation mit dem Ductus deferens prall durch eine Flüssigkeit gespannt war, die also nur ihr eigenes Sekret gewesen sein kann, ein weiterer Beweis für den Charakter der Vesicula als Receptakulum ihrer eigenen Absonderung.

Es mag gleich an dieser Stelle einiges über die abnorme Communikation des Ureters mit den ableitenden Samenwegen gesagt werden, die uns später noch öfters entgegen treten wird: Bezüglich der Einmündung des Ureters in die Samenblase oder den Ductus ejaculatorius nimmt Eppinger an, dass während der Scheidung der Cloake in Enddarm und Sinus urogenitalis beim Manne analog den Beobachtungen Kupffer's an Säugetierembryonen der Wolffsche Gang zum Ductus deferens sich entwickelt, während sich gleichzeitig das Zwischenstück zwischen Wolffschen und Nierengang bildet, welch letzterer ja aus dem unteren Teil des ersteren stammt. Bei persistierender Einmündung des Nierenganges an ursprünglicher Stelle in die Allantois resp. spätere Harnblase mündet also der Wolffsche Gang in den Sinus urogenitalis. Eppinger sucht nun den Grund für die Communikation des Ureters mit der Samenblase resp. dem Ductus ejaculatorius in einem mangelhaften Wachstum des Zwischenstückes und bezeichnet diese Anomalie als ein Stehenbleiben auf einer frühzeitigen Entwicklungsstufe. C. Weigert und Palma vertreten dieselbe Ansicht, wobei Wei-

gert noch auf die in der ausgebliebenen Verbindung von Ureter und Harnblase gleichfalls zum Ausdruck kommende Entwicklungsschwäche hinweist. Palma hält es ausserdem für möglich, das sich einmal, entgegen dem normalen Verlaufe, zuerst die Ausstülpung der Samenblase gebildet habe, und dann nachher direkt aus ihr die Ureterenausstülpung hervorgegangen sei. Endlich könnte nach ihm auch einmal der Fall eingetreten sein, dass die Samenblase mit dem ihr zunächst gelegenen unteren Abschnitt des Ureters verschmilzt, wobei dann der untere Ureterenabschnitt die Samenblase repräsentieren würde. Rott erklärt seinen Fall als eine vorzugsweise Hemmungsbildung und reiht ihn unter die III. Klasse Bischoff's. „Missbildungen, deren Organisation der Idee ihrer Gattung nicht entspricht, ohne dass ihnen hierzu etwas fehlte, oder sie etwas zuviel besässen", oder unter die III. Klasse Försters: „Missbildungen, welche dadurch charakterisiert sind, dass die Umbildung der Keimanlage oder der ersten embryonalen Form in die reifere fötale Form in abnormer Weise vor sich geht, sodass die Teile eine qualitativ andere Beschaffenheit erhalten, während eine Veränderung der quantitativen Verhältnisse nicht stattfindet oder wenigstens hinter jener zurücktritt. Monstra per fabricam alienam, Monstra alienata s. aberrantia".

Die zweite Gruppe, die der Verbildungen der Niere resp. ihres Ausführungsganges, umfasst 15 Fälle. Es waren in der Litteratur an Mitteilungen, welche für unsere Zwecke verwendbar sind, zu finden 7 mal solche über eine atrophische Niere, 4 mal linksseits und 3 mal rechtsseits. In diesen 7 Fällen bestanden die anderweitigen Missbildungen des Urogenitalapparates 3 mal in abnormer Mündung des Ureters in die Samenblase, 1 mal in den Ductus

deferens, 1 mal in die Urethra am Colliculus seminalis und 3 mal in blinder Endigung. Die Samenblase fehlte in 2 Fällen, kommunizierte in 3 weiteren mit dem Ureter, erwies sich 2 mal stark dilatiert und nur in 1 Falle als normal. Der Ductus deferens besass einmal eine weite Ausmündung, einmal endigte er in einer infolge Atresie des Ductus ejaculatorius entstandenen Blasenwandcyste. Dagegen war der Hoden in allen Fällen normal.

Es kamen ausserdem in Betracht 4 Fälle von Hydronephrose, einmal doppelseitig, einmal rechts- und einmal linksseitig, wobei 2 mal Mündung des Ureters in die Samenblase, 1 mal in die Pars prostatica urethrae, 1 mal „abnormer Verlauf" ohne nähere Erklärung, 1 mal Dupplicität des Ureters und 1 mal Aplasie desselben angegeben war. In allen 4 Fällen erwies sich der Ductus deferens und die Vesicula seminalis bis auf die beiden abnormen Kommunikationen mit dem Ureter als normal. Der Hodenbefund war in einem Falle unbestimmt.

Unter den 5 Fällen von doppeltem Nierenbecken ohne besonderen Befund an der Niere selbst ist der linksseitige Befund Tangl's unter die vorstehende Gruppe gebracht und an dieser Stelle nicht mitgerechnet; es bleiben daher nur 4 Fälle, 3mal rechtsseits und 1mal linksseits, in denen die doppelten Ureteren 1mal gemeinsam münden; in 2 Präparaten kommuniziert der obere Ureter mit der Samenblase, in einem anderen mit dem Ductus deferens und in einem Falle mündet er am Colliculus seminalis. Dem entsprechend kommunizierte die Samenblase in 2 Fällen mit dem Ureter, war einmal nicht zu finden und nur einmal normal vorhanden.

Der Ductus deferens erwies sich nur in dem Präparate, in welchem er mit dem Ureter kommuni-

zierte, im unteren Abschnitt verjüngt und war in den anderen Präparaten normal. Anomalien des Hodens waren hier nicht angegeben.

Die Beobachtungen von Fischer, Eppinger und Sankott entsprechen sich insofern, als es sich bei ihnen allemal um ein Nierenrudiment der linken Seite mit Mündungsanomalien des Ureters handelt. Von den Nierenrudimenten können wir mit Fischer annehmen, dass es sich um ein vitium primae formationis handelt. Ganz unzweifelhaft verhält es sich so in dem von ihm selbst mitgeteilten Fall, in dem auch besonders klar das ursprüngliche Hervorwachsen des Ureters von unten nach der Niere zu hervortritt. Da ein Nierenbecken vermisst wird, haben wir es auch an dieser Stelle mit einem Defekt in der Ureterenentwicklung zu tun, und um so interessanter ist hier die Frage, ob an der mangelnden Kommunikation der in der Niere gefundenen Ureterenausläufer mit den Harnkanälchen die Niere oder der Ureter schuld war. Die Schlängelung und Erweiterung des Ureters wird durch seinen Inhalt, den vom Geschlechtsapparat stammenden Detritus, ohneweiteres verständlich. Aber auch Sankott spricht von einem „auf der frühesten Entwicklungsstufe zurückgebliebenen Nierenrudiment", und da der obere Ureterenabschnitt nicht erweitert ist, kann von einer Druckatrophie der Niere auch hier tatsächlich nicht die Rede sein; dasselbe gilt von Eppingers Präparat. Damit wird eine Behauptung hinfällig, welche Palma aufstellt, dass nämlich in allen Fällen die Niere oder der Nierenteil eines in die Samenblase einmündenden Ureters hydronephrotisch oder einfach atrophisch erschiene infolge des engen Durchgangskanals des Ductus ejaculatorius. Für sein Präparat lässt es Fischer dahingestellt sein, ob eine abnorme Insertion des Ureters in die Samenblase stattgefun-

den, oder ob sich der untere Ureterenteil in eine Samenblase verwandelt hat. In den beiden anderen Fällen war jedenfalls die Samenblase vorhanden. Bemerkenswert ist noch die Atresie des Ductus ejaculatorius im ersten Fall, ein Umstand, der weiter die Annahme einer primären Entwicklungsschwäche des Urogenitalapparates einer Seite stützt. Eine besondere Stellung nehmen die Mitteilungen von Eppinger und Gruber ein. Von einer Druckatrophie der Niere kann auch hier nicht die Rede sein, es scheint vielmehr, als ob Niere und Ureter auf einer frühen Entwicklungsstufe stehen geblieben oder wieder dahin involviert sind; denn es lässt sich kaum entscheiden, ob der Ureter sich nur zum Teil als Kanal umwandelte, oder ob seine soliden Partien erst sekundär durch eine spätere Oblitteration aus unbekannten Ursachen entstanden sind. Jedoch spricht in dem Präparat Grubers der Umstand, dass der Ureter nur an seinen äussersten Spitzen einen soliden Strang darstellt, mehr für eine ungenügende primäre Entwickelung. Dasselbe ist von dem Präparat Hochheim's anzunehmen, in welchem die Entwicklungshemmung noch ausgesprochener ist. In beiden Fällen ist ausserdem der Ductus ejaculatorius im unteren Abschnitt oblitteriert, wiewohl das gestaute Geschlechtssekret durch Druck den Ureter sowohl wie den oberen Teil des Ductus ejaculatorius in Gruber's Präparat, in dem Hochheim's den Ductus deferens und die Blasenwandcyste ausgedehnt hatte. Bemerkt sei noch im Falle Eppinger's die starke Dilatation der rechten Samenblase trotz Überganges des rechten Ductus ejaculatorius in den Uterus masculinus, wofür ja Palma das Hohlgebilde anspricht, in das sich der Ureter fortsetzte. Die Mündungsanomalien des Ureters sucht Eppinger durch eine sekundäre Verschmelzung des Wolffschen

und Müllerschen Ganges zu erklären und meint, dass sich diese beiden Gänge in ihrer entgegengesetzten Wachstumsrichtung wechselseitig hinsichtlich ihrer weiteren Entwicklung bezw. Involution behindern. Palma hält noch eine andere Erklärung für angängig, nämlich die, dass es sich hier um eine primäre, fehlerhafte Anlage handele, dass eben ein Ureter statt vom Wolffschen vom Müllerschen Gang sich entwickelt habe, welcher sich nach Hertwig's und Sedgewick-Minot's Annahme vom Wolffschen Gang abspaltet. Diese Erklärung würde allerdings hinfällig sein, wenn, wie Waldeyer, Gasser, Mihalkowics und andere neuerdings gefunden haben, der Müllersche Gang ganz selbständig entsteht. Endlich sei hier der rechtsseitige Befund Schäffer's nochmals in Erinnerung gebracht, von dem schon oben gesagt ist, dass der Zustand der Niere unzweifelhaft einer sekundären Degeneration entspricht. Das ist um so interessanter, als wir in der Gruber'schen Beobachtung einen ganz analogen Fall finden, in dem es sich zwar nicht sicher entscheiden lässt, ob eine sekundäre Degeneration oder ein Stehenbleiben auf früher Entwicklungsstufe vorliegt, aber doch aus der Entartung beider Nieren, der Endigung des rechten Ureters an der Prostata, der Oblitteration endlich des Ductus ejaculatorius der Schluss auf ein Vitium primae formationis gerechtfertigt erscheint.

In den 4 Fällen von Hydronephrose besteht die Behauptung Palmer's teilweise zu Recht. Wenigstens lässt sich in dem Präparat von Weigert die linkseitige Cystenniere ohne Zwang durch Druck des gestauten Sekretes erklären, welcher bei dem engen Ductus ejaculatorius auftreten musste. Dabei ist es einerlei, ob der enge Austrittskanal an und für sich hierzu genügte, oder, wie Weigert

will, die Prostata als muskulöses Organ Sphinkterendienste verrichtete und so durch zeitweise Verengerung oder auch vollständige Kompression der Mündung die Stauung herbeiführte. Leider sind die Angaben zu dürftig um aus ihnen bestimmte Schlüsse ziehen zu können; es geht auch nicht daraus hervor, ob der abnorme Verlauf des rechten Ureters etwa durch Knickung eine Stauung bedingte, wodurch eine sekundäre Hydronephrose hervorgerufen sein könnte. Es kommt daher für unsere Zwecke nur der linksseitige Befund in Betracht, in dem durch Einmündung des Ureters in die Samenblase eine fehlerhafte Entwicklung im Urogenitalsystem als das Primäre erwiesen ist. So auch im linksseitigen Befunde Tangl's, in dem die fehlerhafte Entwicklung in noch ausgedehnterem Masse sich dokumentiert. Da der obere Ureter in die Pars prostatica mündet, ist die Hydronephrose des oberen Nierenabschnittes verständlich. Um aber zu erklären, wie diese abnorme Mündung kommen konnte, müssen wir wohl mit Tangl annehmen, dass das Zwischenstück zwischen Mündung des Wolffschen Ganges und späteren oberen Ureters ungenügend gewachsen ist, wodurch die Öffnung des letzteren nicht gehörig aufwärts hat rücken können, wodurch auch wahrscheinlich das Hinaufrücken des (späteren) unteren Ureters beeinträchtigt wurde.

Aus der zweiten Mitteilung Weigert's geht soviel mit Sicherheit hervor, dass ein Druck durch Stauung schlechthin nicht das Cystenkonglomerat der Niere hervorgerufen haben kann. War doch der Ureter nicht einmal in seinem oberen, durchgängigen Abschnitt besonders erweitert. Weigert selbst weist darauf hin, dass der ganze Ureter sowohl wie der Ductus deferens ursprünglich vorhanden gewesen sein müssen, denn das obere Ende

des Ureters muss sich kontinuierlich vom unteren Abschnitt des Ductus deferens entwickelt haben. Hier ist also der Beweis geliefert, dass Ureter und Ductus deferens ursprünglich vorhanden, teilweise spurlos wieder untergehen können. Warum sollte das nicht auch mit der Samenblase der Fall gewesen sein? Auffallend ist dabei, dass auf der anderen Seite ganz normale Verhältnisse bestehen und von dem schädigenden Moment keine Spuren mehr zu finden sind, also ganz anders wie in dem Präparat Schaeffer's. Es liegt nun der Gedanke nahe, dass es sich um eine Entwicklungsanomalie handelt, die bereits in der ersten Anlage begründet war, zumal auch eine Atresia recti urethralis gefunden wurde. Weigert macht darauf aufmerksam, dass diese Anomalie in seinem Präparat vor der Zeit des Darmenden-Durchbruches und nach der Zeit, in welcher der Ureter aus dem unteren Ende des Wolffschen Ganges hervorspriesst, eingetreten sein muss, was nach Köllicker am Säugetierembryo dem 11. bis 12. Tage entsprechen würde.

Wenn nun noch die Veröffentlichungen Hoffmann's und Tangl's (rechtsseitiger Befund) hier Erwähnung finden, so ist gleich daran zu erinnern, dass diese 3 Fälle nur den kleinen Bruchteil der langen Reihe bekanter Ureterenverdoppelung darstellen, welcher mit Verbildungen im Genitalsystem vergesellschaftet ist. Da an den Nieren nichts Auffälliges bemerkt wurde, ist eine wechselseitige Beziehung dieser zu den Missbildungen auszuschliessen, und so bilden diese Fälle den Übergang zu den Präparaten, welche eine Missbildung im Genitalsystem ohne eine solche im uropoetischen Apparat darstellen. Die doppelten Nierenbecken verdanken ihre Entstehung der doppelten Ureterenbildung. Ob diese schon ursprünglich so angelegt war, oder

ob die Ureteren sich erst später der Länge nach geteilt haben, lässt sich aus den vorliegenden Notizen nicht entscheiden.

Eine seltene Varietät ist die Mündung der Ductus ejaculatorii in den Sinus prostaticus, eine Anomalie, die wir nur noch von Eppinger angegeben finden. Dort mündete auch der rechte Ureter in den Sinus prostaticus, während hier die Mündung 3 mm höher liegt. Es ist möglich, dass auch hier eine Verschmelzung des Wolffschen und Müllerschen Ganges bestand, dass sich aber der Ureter, einerlei ob er sich von diesem oder jenem entwickelte, wenn auch nur in geringem Masse, von dieser Verbindung abschnürte durch Wachstum des Zwischengewebes. Die mangelhafte Entwicklung des Zwischengewebes geht recht deutlich aus dem Hoffmann'schen rechtsseitigen Befunde hervor, wo es nur zu einer dünnen Scheidewand gekommen ist, welche dann in der Pars prostatica, vielleicht infolge mechanischer Ursachen, durchbrochen ist. Der linksseitige Befund tut dar, dass die Dupplicität des Ureters an und für sich nichts mit diesen Anomalien zu schaffen hat. Ob die Samenblase überhaupt angelegt gewesen ist oder nicht, entzieht sich wiederum der Beurteilung. Aus der eigenartigen Kommunikation des rudimentären Samenbläschens mit dem Ureter im 2. Falle schliesst Hoffmann auf eine innige Beteiligung desselben an der Entwicklung des kurz vorher aus dem gleichen Bildungsmaterial entstandenen Ureters, indem er eine übermässige Entwicklung des Samenbläschens als nächste Ursache ansieht. Wenn nun Hoffmann seine beiden Fälle unter die II. Klasse Bischoff's: „Missbildungen, die etwas mehr besitzen, als ihnen der Idee ihrer Gattung nach zukommen sollte", oder die I. Klasse Förster's reiht: „Missbildungen, welche dadurch charakterisiert sind, dass

die Bildung über das gewöhnliche Mass der Grösse und Zahl hinausgeht und daher grössere oder kleinere Abteilungen des Körpers oder der ganze Körper übergross oder überzählig gebildet werden; Monstra per excessum, Monstra abundantia", so will uns das wohl in Bezug auf die Dupplicität der Harnleiter, nicht jedoch hinsichtlich des Genitalapparates, speciell der Samenblase, einleuchten. Vielmehr scheint uns aus den obigen Fällen hervorzugehen, dass die Ureteren sich auf Kosten der Samenblasen anlegten, und es muss betont werden, dass eine wahre idiopathische Hypertrophie der Samenblase überhaupt noch nicht beschrieben ist. Da nun die Ausstülpungen der Vesicula und des Ureters zeitlich und örtlich so nahe beieinander liegen, kann uns eine spätere Kommunikation zwischen beiden nicht gerade verwundern, zumal auch die mangelhafte Entwicklung des später normalerweise auftretenden Zwischengewebes durch die begleitenden anderen Entwicklungsstörungen plausibel gemacht wird.

Endlich seien noch die Präparate von Palma (17), Eppinger (11, linksseits) und Schellin erwähnt: In allen dreien finden sich bei normalen Nieren Anomalien in den Mündungen der ableitenden Samen- und Harnwege. Der Übergang des linken unteren Ureters in die Samenblase in der Veröffentlichung Palma's findet seine Erklärung in dem auf Seite 31—32 Gesagten. Dagegen entzieht es sich gänzlich unserer Beobachtung, aus welchen Ursachen die starke Dilatation der Samenbläschen in Eppinger's Präparat entstanden sein kann. Rechts könnte immerhin die Kommunikation des Ductus ejaculatorius mit dem Ureter eine Stauung veranlasst haben, links aber lässt sich nichts dergleichen zur Erklärung auffinden, es müsste denn sein, dass der klei-

neren linken Prostatahälfte auch ein abnorm enges Lumen des Ductus ejaculatorius entsprochen hätte.

Besondere Beachtung verdient Schellin's Präparat. Schellin erklärt den rechtsseitigen Befund mit der Annahme, dass hier ursprünglich eine blinde Endigung des oberen Ureters bestanden habe. Durch den Binnendruck, welcher in ihm aufgetreten sei, habe das blinde Ende eine Vorwölbung erfahren, wodurch die darüber gelegene Schleimhaut mit vorgewölbt und gleichzeitig die sich hier befindenden Orificia der Ductus ejaculatorii verlegt seien, worauf dann eine Verwachsung des vorgewölbten blinden Ureters mit der Schleimhaut stattgefunden habe.

Prüfen wir nun unsere Fälle in Bezug auf die eingangs erwähnte Behauptung von Aug. Fischer, so finden wir diese in ihnen ohne Ausnahme bestätigt; wo es sich um eine Missbildung im Harnapparat mit gleichzeitiger Missbildung an den Geschlechtsorganen oder deren Ausführungsgängen handelt, befindet sich diese stets auf derselben Seite wie jene. Und zwar bestanden die Missbildungen der Niere 10mal in einem Fehlen, 7mal in Atrophie, 4mal in Hydronephrose derselben; denn in den 3 Fällen mit doppeltem Nierenbecken kann von einer eigentlichen Missbildung der Niere nicht die Rede sein, weswegen diese Fälle hier ausscheiden müssen. Rechtsseits wurde die Niere 3mal vermisst, 3mal atrophisch und 1mal hydronephrotisch befunden. Auf der linken Seite wurde sie 5mal vermisst, 4mal atrophisch und 1mal hydronephrotisch befunden. Je 1mal fand sich doppelseitige Nierenagenesie und Hydronephrose. Damit stände die oben erwähnte Behauptung Rott's im Einklang, dass Nierenagenesie links häufiger wie rechts vorkommt.

Wie schon aus unseren Ausführungen zur Genüge hervorgegangen sein mag, kann trotz der rela-

tiv häufigen Coincidenz von Missbildungen der Niere und des Genitalapparates, die daraus erhellt, dass nach Fischer überhaupt erst 26 Fälle von Nierenagenesie bekannt sind, von einem ursächlichen Zusammenhang zwischen beiden in der Weise, dass die Niere etwa die Entwicklung des Geschlechtsapparates beeinflusst, nicht die Rede sein. Vielmehr waren beide in ihrer Entwicklung von Umständen abhängig, die sich unserer Kenntnis entziehen. Und zwar war nur in einem einzigen Falle mit Sicherheit eine Agenesie der ganzen Urniere zu konstatieren, während es sich in den anderen 9 Fällen von Nierendefekt nicht unzweifelhaft entscheiden liess, ob tatsächlich der Urnierenteil nie angelegt gewesen oder in frühestem Entwicklungsstadium wieder untergegangen war. Unter diesen Fällen vermissen wir Spuren der Anlage des Wolffschen Ganges 5mal, während aus den übrigen 5 Fällen hervorgeht, dass dieser vorhanden war. Nur in einem Präparat finden wir eine Spur von ihm, in der kleinen isolierten Samenblase nebst Ductus deferens, während in den 4 anderen es auch zur Ausstülpung des Ureters gekommen ist mit Mündungsanomalien desselben, welche auf eine Entwicklungsstörung schliessen lassen, die mit der des Urnierenteiles nicht gleichzeitig war. Unter 15 Fällen von abnormem Befund an der Niere war 7 mal der Schluss auf ein Vitium primae formationis gerechtfertigt, in 4 Präparaten war die Verbildung der Niere erst sekundär entstanden, und 4 mal liess sich eine Verbildung der Niere selbst nicht konstatieren, es war vielmehr klar, dass die doppelten Nierenbecken erst die Folge einer fehlerhaften Anlage resp. Entwicklung der Ureteren waren. Da in diesen 15 Präparaten 12 mal eine Mündungsanomalie des Ureters festgestellt wurde und zwar in allen 7

Fällen von primärer Bildungsanomalie der Niere, ist daraus zu entnehmen, dass die Verbildung der Niere später eintrat, wie die des Ureters, resp. des Wolffschen Ganges, dass also jener ein Einfluss auf diese wesentlicher Art entschieden abgesprochen werden muss. Nur in dem rechtsseitigen Befund Weigert's lässt es sich nicht sagen, ob nicht der Defekt des unteren Teiles von Ductus deferens und Ureter entstanden ist, nachdem die Niere bereits cystisch entartet war.

In den 4 Fällen, welche eine Verbildung des Ureters ohne solche der Niere darstellen, wo es sich also um eine Verdoppelung der Nierenbecken resp. der Ureteren handelt, finden wir allemal eine Mündungsanomalie, welche auf dieselbe, gleichzeitige Ursache zurückgeführt werden muss, wie die doppelte Anlage des Ureters. Man kann sich dies vielleicht so denken, dass dem Excessus partialis hier eine mangelhafte Gewebsentwicklung dort entsprach; denn darauf, wie wir sahen, sind die Mündungsanomalien zurückzuführen.

Wie verhält sich aber die Nebenniere zu den Verbildungen des Urogenitalapparates? Meckel hat bereits darauf aufmerksam gemacht, dass ein ziemlich konstantes Verhältnis zwischen Niere und Nebenniere in der Weise besteht, dass bis auf eine Ausnahme in allen Fällen auf der Seite, wo die Niere fehlte, die Nebenniere vorhanden war. Und schon aus diesem Umstand ist ein Zusammenhang der Misbildungen des Urogenitalsystems mit der Nebenniere nicht anzunehmen. Gleichwohl wurde in unserer Zusammenstellung ein Augenmerk auf das Verhalten der Nebenniere gerichtet, da sich doch ihr Blastem innig dem Wolffschen Körper anlegt. Bei den Präparaten mit einem Nierendefekt war nur 1 mal die Nebenniere kurzweg als vor-

handen angegeben, 4 mal war ihrer überhaupt nicht Erwähnung getan, 3 mal fand sich eine starke Vergrösserung, 1 mal eine Atrophie und 1 mal ein Fehlen derselben verzeichnet. Das Resultat ist also dermassen inkonstant, dass eine Schlussfolgerung daraus nicht möglich ist. Die gänzliche Unabhängigkeit wenigstens des Wolffschen Körpers von der Nebenniere geht aber aus dem linksseitigen Befund Schaeffer's von Agenesie des Wolffschen Körpers hervor, in dem die linke Nebenniere als doppelt so gross wie die rechte gefunden wurde. Freilich behauptet Hertwig, dass an der Entwicklung der Nebenniere der vorderste Abschnitt der Urniere beteiligt ist, und nur die Marksubstanz sich von Zellen des sympathischen Grenzstranges ableitet, aber er erwähnt dann gleich, dass den Autoren, welche seine Ansicht teilen, auch viele Gegner derselben gegenüberstehen. So fand Bischoff bei durchfallendem Lichte, dass die sich bildende Nebenniere trotz ihres engen Anschmiegens an den Wolffschen Körper keinen Teil desselben darstellt.

Ebenso resultatlos verlief die Beobachtung der Fälle von normwidriger Nierenentwicklung. In einem einzigen Falle von Atrophie der Niere wurde die entsprechende Nebenniere normal, in einem anderen die Nebenniere der anderen Seite stark vergrössert gefunden, in den übrigen fehlten Angaben darüber.

Gänzlich negativ verlief die Prüfung der aufgeführten Präparate auf den Hinweis A. Lehmann's auf die häufige Coincidenz von Anomalien des Gehirns, besonders der Stirnlappen mit Missbildungen der Geschlechtsorgane, da der Hirnbefund nirgends vermerkt war.

Wenden wir uns nun zu den Missbildungen der Vesicula seminalis und des Ductus deferens

überhaupt ohne Rücksicht auf Vorhandensein oder Fehlen von Verbildungen im uropoetischen System, so haben wir den obigen Fällen noch einige hinzuzufügen, bevor wir uns zusammenfassend über die Art dieser Missbildungen äussern können:

1. Verkümmerung der Samenbläschen erwähnt Abr. Friedmann ganz kurz in einem von ihm veröffentlichten Fall von Bauch-, Blasen- und Schambeinspalte.

2. F. Marsh berichtet über folgende Verhältnisse, welche er gelegentlich einer Operation (Bauchoperation) der linken congenitalen Hernia eines 3 Jahre alten Kindes gesehen haben will: Durch den äusseren Ring sah man 2 Stränge verlaufen; sie waren in eine Tunica vaginalis eingeschlossen und führten direkt abwärts und rechtshin in das offenbar ein Septum entbehrende Skrotum. Nur die linke Samenblase existierte, welche, erheblich grösser wie normal, in Verbindung stand mit einem bleistiftdicken Gefäss, das sich am inneren Ring in 2 Äste teilte, die, von gleicher Dicke, zu ihren Testikeln führten. Die rechte Arteria spermatica verlief quer über die Mittellinie und traf gerade im inneren Ring mit der linken zusammen. Der gemeinsame Stamm beider führte den Inguinalkanal herab und teilte sich vor dem äusseren Ring in 2 Äste, für jeden Testikel einen.

3. In dem Fall von H. Stroebe befanden sich beide Hoden im Zustand hochgradigster Atrophie des Parenchyms und waren nicht descendiert. Nebenhoden, Ureteren, Nebennieren und Prostata waren gut entwickelt, Uterus, Tuben etc. vorhanden, äusserlich ein Penis. Es handelte sich um ein 63jähriges Individuum. „Das Lumen der Wolffschen Gänge hat sich 11,5 cm vom Fundus uteri bis fast auf Bleistiftdicke erweitert und seine einfache Gestalt

verloren, indem durch Einragen zahlreicher verzweigter epithelüberzogener Leisten vom Rande viele kleine Lumina und schlauch- oder sackförmige Recessus von dem grossen abgekammert sind, und so die Wandung eine wabige Beschaffenheit erhalten hat. So sieht man neben dem Hauptlumen 3 bis 4 kleine Nebenlumina von 0,5 — 0,75 mm Durchmesser". Nach unten zu erweitern sich die mit der Uteruswand verschmolzenen Gänge mehr und mehr und zwar in der Weise, dass einzelne der seitlichen Recessus immer grössere Dimensionen annehmen. Schliesslich ist hinter dem Blasengrund das Hauptlumen in 3—5 zu beiden Seiten von dem nur gänsekieldicken Uteruslumen liegende runde oder ovale etwa erbsengrosse Cysträume aufgegangen, welche unter einander kommunizieren und die seitliche Wand des Genitalstranges so sehr vorbuchten und verdünnen, dass sie nur noch von einer 0,5—1,0 mm dicken fibrös-muskulösen Wandung gegen das umgebende Fettgewebe abgegrenzt wird. Diese Stränge könnte man sowohl nach ihrer Zusammensetzung aus zahlreichen taschen- und schlauchförmigen Buchten als auch ihrer Lage nach zur Harnblase den Samenblasen gleichzusetzen versucht sein. Die stärkere Erweiterung der Samenleiter beginnt oben hinter der Harnblase über der jeweils lateral liegenden Ureterenmündung und reicht, stetig zunehmend, bis dicht über die Prostata, wo sie beiderseits plötzlich abschneidet. Auch mikroskopisch würde die Wand der Cyste mit der Samenblasenwand übereinstimmen. Aber es verläuft nicht, wie unter normalen Verhältnissen, medial neben der Samenblase und getrennt von ihr jeweils der zugehörige Ductus deferens und mündet auch nicht unten dicht neben der Austrittsstelle des Ductus ejaculatorius in dieselbe ein.

Es wären hier also die Samenblasen durch allmähliche Erweiterung der Ductus deferentes entwickelt. Demnach aber möchte es richtiger sein, die erweiterte unterste Strecke als Ampulle aufzufassen. Die gegenüber diesen Gebilden wohl differenzierten Ductus ejaculatorii zweigen beiderseits als stricknadeldicke Gänge von einem der untersten taschenförmigen Recessus auf der medialen Seite der Ampulle ab und ziehen zunächst neben den vereinigten Müllerschen Gängen, dann hinter ihnen, nach abwärts.

In einem ganz analogen Fall Winkler's werden von diesem Erweiterungen der Ductus deferentes als Samenblasen aufgefasst, obwohl sie ebenfalls eigentlich nur Ampullen sind.

4. Hyrtl beobachtete eine Missbildung, welche darin bestand, dass sich die beiden Ductus deferentes an der hinteren Fläche der Blase erweitern und ohne Spur seitlicher Bläschenbildung in einem 2,5 cm langen, 1,5 cm breiten, ziemlich dünnwandigen elliptischen unpaarigen, symmetrisch in der Axe des Beckens liegenden Behälter sich vereinigen, welcher sich längs dem Blasengrunde zum hinteren Rande der Prostata erstreckte und allmählich zugespitzt in einen einfachen konischen Kanal auslief, der den Körper der Prostata durchbohrte und am höchsten Punkte des Colliculus seminalis ausmündete.

5. Endlich sei noch eine Notiz Baillie's über eine unpaarige Samenblase erwähnt, in welche die Ductus deferentes mündeten. Beide Hoden waren normal gebildet.

Somit verfügen wir über ein Material von 28 mitgeteilten Fällen von Missbildungen der ableitenden Samenwege, welches sich folgendermassen zusammensetzt:

1. Vesicula seminalis und Ductus deferens fehlen 4mal; 1mal rechts, 3mal links. Dabei fehlte in einem Falle auch der linke Ductus ejaculatorius.
2. Vesicula seminalis und unterer Abschnitt des Ductus deferens fehlen, 1mal rechts.
3. Vesicula seminalis fehlt und Ductus ejaculatorius endigt blind, 1mal links.
4. Vesicula seminalis fehlt, 2mal rechts.
5. Vesicula seminalis fehlt, Ductus deferens besteht aus einem soliden Strang, 1mal rechts.
6. Aplasie der Vesicula seminalis und des Ductus deferens, 1mal links.
7. Aplasie der Vesicula seminalis, 1mal doppelseitig, 1mal links.
8. Bildung der Vesicula seminalis durch allmähliche Erweiterung des Ductus deferens, 1mal doppelseitig.
9. Verschmelzung beider Vesiculae, 1mal.
10. Vesicula seminalis kommuniziert mit Blasenwandcyste, 3mal links.
11. Vesicula seminalis kommuniziert mit Ureter, 2mal links, 1mal rechts (dabei der rechte Ductus ejaculatorius oblitteriert).
12. Vesicula seminalis ist in den Ureter aufgegangen, sodass also Ductus deferens mit Ureter kommuniziert, 1mal rechts, 1mal links.
13. Ductus deferens mündet in Ureter und ist ohne Kommunikation mit Vesicula seminalis und Ductus ejaculatorius, 1mal rechts.
14. Ductus deferens kommuniziert mit Cyste des Ureters, 1mal rechts.
15. Ductus ejaculatorius endigt blind, 2mal, davon 1mal linksseits.
16. Ductus ejaculatorius ist als unpaariger Gang angelegt, 1 mal.

17. Ductus ejaculatorii münden in Sinus prostaticus, 1mal beiderseits.
18. Ductus ejaculatorius kommuniziert mit Ureter, 1mal rechts.

Es waren also Ausfallserscheinungen in der Anlage zu konstatieren in 16 Fällen, 5mal rechts, 7mal links, 4mal doppelseitig. In 12 Fällen handelte es sich um Mündungsanomalien, 5mal rechts, 6mal links, 1mal doppelseitig.

Lediglich eine Verbildung resp. Fehlen der Samenblase bestand in 11 Präparaten.

Zu diesen Fällen nun bin ich in der Lage einen weiteren hinzuzufügen, dessen Beschreibung mir durch die Güte des Herrn Geheimrat Merkel überlassen wurde. Schon deswegen dürfte dieser Fall erwähnenswert sein, da ich ein ähnliches Präparat nur einmal in der mir zugängigen Litteratur verzeichnet fand, nämlich in der oben angeführten Mitteilung Hyrtl's:

Es handelt sich um das Spirituspräparat eines männlichen Urogenitaltraktus, an dem der Harnapparat keine Besonderheiten bietet, da er in allen Teilen normal entwickelt ist. Auch die Hoden sind beiderseits gut ausgebildet; die Tunika des rechten enthält ein erbsengrosses Corpus liberum. Die Nebenhoden waren normal entwickelt, die Paradidymis war an dem Präparat nicht mehr zu finden. In der Nähe der Nebenhoden erscheinen die Ductus deferentes normal gebildet. Das ändert sich aber kurz bevor sie in ein später noch näher zu beschreibendes Gebilde zusammenmünden. Der linke Ductus deferens schwillt nämlich in 2,5 cm Entfernung von diesem Gebilde konisch an und erreicht so schliesslich eine Breite von 1 cm. Von dem Vereinigungspunkt 9,4 cm entfernt ist der rechte Ductus deferens in einer Ausdehnung von 5 cm spindelförmig erweitert, erreicht dann wieder seine ursprüngliche Breite, um

1,9 cm vom gemeinsamen Vereinigungspunkte entfernt mehr konisch anzuschwellen. Die beiden Ductus verschmelzen schliesslich hinter der Blase zu einem im sagittalen Durchmesser abgeplatteten cylindrischen Körper, der eine Länge von 5 cm und eine Breite von 1,3 cm besitzt. Von vorne gesehen erscheint derselbe durch eine an den Rändern tiefere Furche in einen oberen und unteren Teil abgesetzt. Die obere Partie kommt der Form einer Niere nahe und zwar so, dass ihre Konvexität nach unten, ihre beiden Pole den Ductus deferentes zugerichtet sind. Der linke Pol steht dabei etwas tiefer wie der rechte; mit diesem in Verbindung steht die konische Anschwellung des rechten Ductus deferens, mit jenem die keulenförmige des linken. Der untere Teil des cylindrischen Körpers, 3,2 cm lang, lässt auf seiner Vorderfläche zwei seichte Furchen erkennen, welche von links unten, einander annähernd parallel, zum rechten Rande verlaufen. Nach unten zieht sich der Körper in zwei anfänglich isolierte Stränge aus, welche 1 cm tiefer wieder verschmelzen.

Während sie so auf eine Länge von 0,75 cm hin präparatorisch nicht zu isolieren sind, tragen sie auf der rechten Seite eine nach aussen und unten gerichtete erbsengrosse, divertikelartige Anschwellung und verlaufen weiter gemeinsam in einer Länge von 2,7 cm zur Prostata, in deren hintere Fläche sie, 2 cm vom oberen Rande entfernt, einmünden. Mithin würde der Ductus ejaculatorius, als den man den Strang ansehen muss, bis zu seiner Einmündung in die Prostata eine Gesamtlänge von 4,2 cm haben. Die Prostata bietet makroskopisch ebensowenig Bemerkenswertes wie der Colliculus seminalis. Querschnitte durch die Ductus deferentes und ihre Erweiterungen lassen makroskopisch kein Lumen erkennen; man sieht nur, besonders links, eine concentrische Anordnung des Gewebes. Ein in der

hinteren Wand des cylindrischen Körpers angelegter Längsschnitt eröffnet indessen im unteren Abschnitt ein Lumen, welches von einer ca. 1 mm dicken Wandung umschlossen wird. Aus ihm lässt sich etwas dünne, hellwässerige Flüssigkeit vermischt mit kleinen braunen Konkrementen ausdrücken. Das grösste Konkrement hat Hirsekorngrösse.

Das erwähnte Lumen besitzt zahlreiche kammerartige Ausbuchtungen, die alle mit dem den Körper der Länge nach durchziehenden Hauptlumen, nicht aber direkt unter einander in Verbindung stehen. Eine dünne Sonde vermag nicht in den Ductus ejaculatorius einzudringen, obwohl ein Lumen desselben auf Serienschnitten nachzuweisen ist. Auch sieht man schon makroskopisch, dass die erwähnte rechtsseitige Ausbuchtung der vereinigten Ductus ejaculatorii mit dem Lumen dieser kommuniziert. Die angelegten Serienschnitte nun ergaben getrennte Lumina der Ductus ejaculatorii. Jedoch liess sich keins derselben kontinuierlich bis zur Ausmündung auf den Colliculus seminalis verfolgen. Da es aber den Eindruck machte, als ob die Kanäle in der Richtung von oben nach unten innerhalb der Prostata stark geschlängelt verliefen und die einzelnen angeschnittenen Lumina nur durch schmalste Gewebsbrücken getrennt würden, wobei ohne viel Phantasie die kettenförmige Aufeinanderfolge der Lumina in einer Richtung wahrnehmbar blieb, möchte ich annehmen, dass das Lumen der Ductus ejaculatorii kontinuierlich vorhanden und nur nicht direkt als fortlaufender Kanal sichtbar war. Eine Ausmündung beider Ductus war jedenfalls zu konstatieren, und zwar war sie weiter wie das überaus enge Lumen der Gänge selbst und enger wie der Sinus prostaticus.

Es dürfte sich demnach um eine Missbildung der Vesiculae seminales und Ductus deferentes in der Art handeln, dass diese in frühester Ent-

wicklungsperiode verschmolzen sind, wie das ja bei den Müllerschen Gängen in ihrem unteren Abschnitt de norma geschieht. Zwar haben sich die Samenblasen hier angelegt, jedoch nicht in normaler Weise. Da nun die Uretern völlig normal entwickelt sind, ist es sehr unwahrscheinlich, dass das ursächliche Moment für die Missbildung schon zu einer Zeit gewirkt hat, in der die Ureteren noch in Zusammenhang mit den Wolffschen Gängen waren. Nach Köllicker's Angabe könnte somit die Verschmelzung der Vesiculae seminales nicht vor dem 3. Embryonalmonat stattgefunden haben. Um beurteilen zu können, welcher Art das schädigende Moment gewesen sein kann, fehlt jeglicher Anhaltspunkt. Nur kann man vielleicht aus der Oblitteration der Ductus deferentes mutmassen, das die Verbildung von diesen ausgegangen ist, resp. dass derselbe Prozess, welcher zu dieser Oblitteration führte, auch die Verschmelzung und Verbildung der Samenblasen verursacht hat. Auffällig sind die normal entwickelten Hoden bei der Unwegsamkeit ihrer Ausführungsgänge. Doch ist zu berücksichtigen, dass die Funktion der Hoden sicherlich nicht allein darin besteht, das Geschlechtssekret zu produzieren, sondern dass sie unzweifelhaft auch einen Einfluss auf die ganze Körperentwicklung ausüben, wie ja aus den bekannten Entwicklungsstörungen bei kastrierten jungen Männern zur Genüge hervorgeht. Dagegen könnte man eine cystische Erweiterung der Hodenkanälchen infolge Stauung erwarten, ähnlich wie das bei der Niere die Regel ist. Daraus, dass das weder hier noch in den analogen Präparaten von Palma, Guttmann, Bachhammer und P. Fischer der Fall war, glaube ich auf eine Absonderung unter, wenn überhaupt vorhandenem, so doch sehr geringem Druck schliessen zu dürfen. Dass die Entwicklung der Samenblase von dem Vorhandensein

des Hodens nicht abhängig ist, wurde schon oben erwähnt.

Der linksseitige Befund von Marsh erinnert an die Behauptung Serres's, dass mangelhafte Bildung eines Organes abhängig gemacht sei von dem Mangel der zuführenden Arterie. Dagegen hat schon Bischoff hervorgehoben, dass die Organe in ihren Rudimenten von Keimen ausgeschieden werden, ehe sich Gefässe in ihnen finden. Und auch den Nerven, von deren primitiven Mangel Tiedemann die Entwicklungsstörungen abhängig machen will, spricht er einen Einfluss in diesem Sinne ab, „da ihre Bildung wie die übrigen Elemente eines Organes die Wirkung der differenzierenden Entwicklungstätigkeit auf das indifferente Zellenmaterial zur Bildung jedes Organes ist. Sie sind in ihrer Entstehung alle Produkte derselben Kraft, welcher das Ganze sein Dasein verdankt, und primäre Modifikationen ihrer Entstehung müssen in Modifikationen dieser Grundursachen gesucht werden".

Da nun Kölliker nachgewiesen hat, dass die Nebennieren aus dem gleichen Blastem wie der Plexus coeliacus des sympathischen Systemes entsteht, ist aus diesem Grunde ebenfalls eine ursächliche Beziehung der Nebenniere zu der Entwicklung des Genitalapparates auszuschliessen, was durch das inkonstante Verhalten der Nebennieren sowohl in den oben citierten Fällen als auch durch unser Präparat bestätigt wird.

Am Schlusse meiner Arbeit ist es mir eine angenehme Pflicht, Herrn Geheimrat Merkel meinen Dank für die Überlassung des Präparates sowie Herrn Professor Kallius für die weitgehende Unterstützung bei der Ausführung der vorliegenden Arbeit auszusprechen.

## Litteratur.


1. Fallopia: „Observationes anatomicae“. 1562.
2. Eugen Rehfisch: „Neuere Untersuchungen über die Physiologie der Samenblase“. Deutsche med. Wochenschrift. Jhrg. 22, 1896. pag. 245—248.
3. Grüber: Müllers Archiv, 1847. pag. 418 ff.
4. C. J. Lampterhoff: „De vesicularium seminalium, quas vocant, natura atque usu“. Inaug.-Diss. Berlin 1835.
5. Leydig: Histologie, 1857. pag. 482.
6. Akutsu: „Beiträge zur Histologie der Samenblase nebst Bemerkungen über Lipochrome“. Virchow's Archiv, 1902.
7. Guilliot: „Des vesicules seminales, anat. and patholog.“ Paris, 1883.
8. Heinr. Kayser: „Untersuchungen über die Bedeutung der Samenblase“. Inaug.-Diss. Berlin, 1889.
9. Kölliker: „Entwicklungsgeschichte des Menschen“. Leipzig, 1861. pag. 446.
10. Misuraca: „Sopra un importante quistione relativa alla castratione“. Riv. sperin. XV. pag. 182.
11. Élie Ivanoff: „La fonction des vésicules séminales et de la glande prostatique dans l'acte de la fécondation“. Journal de physiologie et de pathologie. Tome 2, 1900.
12. L. Camus et E. Gley: „Note sur quelques faits relatifs à l'enzyme prostatique (vésiculare) et sur la fonction des glandes vésiculaires“. C. R. Soc. Biol. Par. Sér. X. T. IV. 1897. 30. juillet. Nr. 27, pag. 787—790.

13. O. Hertwig: „Lehrbuch der Entwicklungsgeschichte des Menschen und der Wirbeltiere“. Jena, 1896. 5. Auflage.
14. F. Keibel: „Zur Entwicklungsgeschichte des menschlichen Urogenitalapparates“. Archiv f. Anat. u. Entwicklungsgeschichte. Jhrg. 1896.
15. Sedgwick Minot: Archiv f. mikr. Anatomie. Bd. 24, pag. 210. 1888.
16. Aug. Fischer: „Ein Beitrag zu den Missbildungen des Ureters und der Niere“. Inaug.-Diss. Zürich 1899.
17. P. Palma: „Zur pathologischen Anatomie der Bildungsanomalien im uropoëtischen System“. Prager med. Wochenschrift, 1891. Nr. 32 u. 33.
18. Eppinger: Prager Vierteljahrschrift für die praktische Heilkunde. Bd. 125. 1875.
19. Eppinger: Prager med. Zeitschrift, 1886. Nr. 37.
20. Willis: „Krankheiten des Harnsystems“, pag. 463.
21. Beumer: Virchow's Archiv. Bd. 72. pag. 361.
22. Th. Rott: „Ein Fall von Mangel der rechten Niere nebst einer seltsamen Missbildung des Harn- und Samenleiters der gleichen Seite“. Verhandlungen der physikal.-medicin. Gesellschaft in Würzburg. N. F. XIII. 1879. pag. 128.
23. Louis Bartscher: „Ein seltener Fall von beiderseitigem Nierendefekt neben anderen Missbildungen“. Inaug-Diss., Kiel, 1890.
24. Emil Schaeffer: „Zur Lehre von den menschlichen Missbildungen“. Vortrag im Verein hessischer Ärzte. Arch. gynaek. Bd. 52. H. 1. p. 15—30.
25. Paul Guttmann: „Über 2 Fälle von congenitalem Mangel der rechten Niere compliziert mit Anomalien der Genitalorgane“. Virchow's Archiv. Bd. XCII. pag. 187.

26. J. Bachhammer: „Über einige Varietäten des menschlichen Körpers“. Archiv f. Anat. und Physiolog. Jhrg. 1879. pag. 144.

27. Paul Fischer: „Ein Beitrag zu den Missbildungen des Ureters, der Samenblase und der Niere“. Diss. med. Zürich, 1899.

28. Wenzel Gruber: „Tiefe Lage einer schon congenital klein gewesenen, später atrophierten rechten Niere mit missgebildetem Ureter“. Virchow's Archiv. Bd. 68.

29. Albert Sankott: „Ein Fall von Agenesie der linken Niere mit Dystopie des Nierenrudiments und Kommunikation des cystenartig endigenden Ureters mit der Samenblase“. Deutsches Archiv f. klin. Medicin. Bd. 58. 1897.

30. Franz Tangl: „Beiträge zur Kenntnis der Bildungsfehler der Urogenitalorgane“. Virchow's Archiv. Bd. 118. pag. 414. 1889.

31. C. E. Hoffmann: Zwei Fälle von Umwandlung der Samenblasen in Harnleiter“. Baseler Archiv f. Heilkunde. Bd. XIII.

32. C. Weigert: „Zwei Fälle von Missbildung eines Ureters und einer Samenblase mit Bemerkungen über einfache Nabelarterien“. Virchow's Archiv. Bd. 104. pag. 10—20. 1886.

33. Paul Schellin: „Ein Fall von Missbildungen der harnableitenden Wege“. Inaug.-Diss. Kiel 1899/1900.

34. Meckel: Handbuch der pathologischen Anatomie.

35. A. Lehmann: „Ein Fall von Mikrencephalie und Missbildungen des Urogenitalapparates und der unteren Extremitäten“. Diss. Greifswald. 1899.

36. Abr. Friedmann: „Eine Frucht mit Spina bifida und mehreren anderen Missbildungen". Inaug.-Diss. Königsberg 1897.
37. T. Marsh: „Abnormal Arrengement of the spermatic arteries and of the right corel and testes". Journal of Anatomy and Physiology. Bd. 32. 1898.
38. H. Stroebe: „Ein Fall von Pseudohermaphroditismus masculinus internus". Beiträge zur patholog. Anatomie und allgemeinen Pathologie. Bd. XXII.
39. Baillie: Engravings, Fasc. 8. Pl. 1. Fig. 2.
40. Serres: Anatomie du cerveau. Tl. I.
41. Bischoff: „Entwicklungsgeschichte der Säugetiere und des Menschen". Pag. 484. „Handbuch der Physiologie I, Pag. 925.
42. Tiedemann: Zeitschrift für Physiologie. I. Pag. 56; III. Pag. 1.
43. Oberndorfer: „Beiträge zur Anatomie und Pathologie der Samenblase". Zieglers Beiträge. 1902.
44. M. Fränkel: „Die Samenblase des Menschen". Berlin 1901.
45. P. Langerhans: „Über die accessorischen Drüsen der Geschlechtsorgane". Virchow's Archiv. 1874. Bd. 61.
46. Dreyer: „Beiträge zur Pathologie der Samenblase". Diss. med. 1891. Göttingen.
47. Plato: „Zur Kenntnis der Anatomie und Physiologie der Geschlechtsorgane". Archiv f. mikroskop. Anat. Bd. 50. 1897.
48. G. v. Mihalkovics: „Untersuchungen über die Entwicklung des Harn- und Geschlechtsapparates der Amnioten". III. Die Geschlechtsdrüse. Internat. Monatsschrift f. Anat. und Histolog. II. 9.

49. Münchmeyer: Schmidts Jahrb. Bd. 142. Pag. 15.
50. W. Hochheim: „Ein Beitrag zur Anatomie der Missbildungen am Urogenitalapparat.“ Archiv f. patholog.-Anat. Bd. 145. pag. 180—187.

## Lebenslauf.

Als Sohn des Kgl. Seminardirektors und später zu Intschede, Kr. Verden, verstorbenen Pastors G. W. Flügge wurde ich am 21. 3. 1879 zu Eckernförde geboren. Den ersten Unterricht erhielt ich in der Volksschule zu Intschede, genoss nebenbei Privatunterricht bei meinem Vater und wurde schliesslich im Hause des Herrn Superintendent Wolter in Hohnstedt, Kr. Northeim, durch Privatunterricht auf das Gymnasium zu Hameln vorbereitet, das ich Ostern 1893 als Obertertianer bezog und Ostern 1898 mit dem Zeugnis der Reife verliess. Von Ostern 1898 bis Ostern 1903 studierte ich in Göttingen Medicin, diente im Sommer 1898 mein erstes Halbjahr mit der Waffe, bestand am 22. 2. 1900 die ärztliche Vorprüfung und beendigte am 5. 2. 1903 das Staatsexamen. Vom 1. 4. bis 30. 9. 1903 war ich Assistenzarzt an der chirurg. Abt. des Herzogl. Krankenhauses Braunschweig, vom 1. 10. 1903—31. 3. 1904, während ich der zweiten Hälfte meiner aktiven Dienstzeit als Einj.-Freiw.-Arzt genügte, Volontärarzt an der Kgl. Universitäts-Poliklinik für Ohren- und Nasenkrankheiten in Göttingen. Nach einer freiwilligen 6wöchentlichen militärärztlichen Übung in Hannover wurde ich am 15. Mai 1904 als Assistenzarzt an der Frauenklinik des Herzogl. Krankenhauses Braunschweig angestellt.

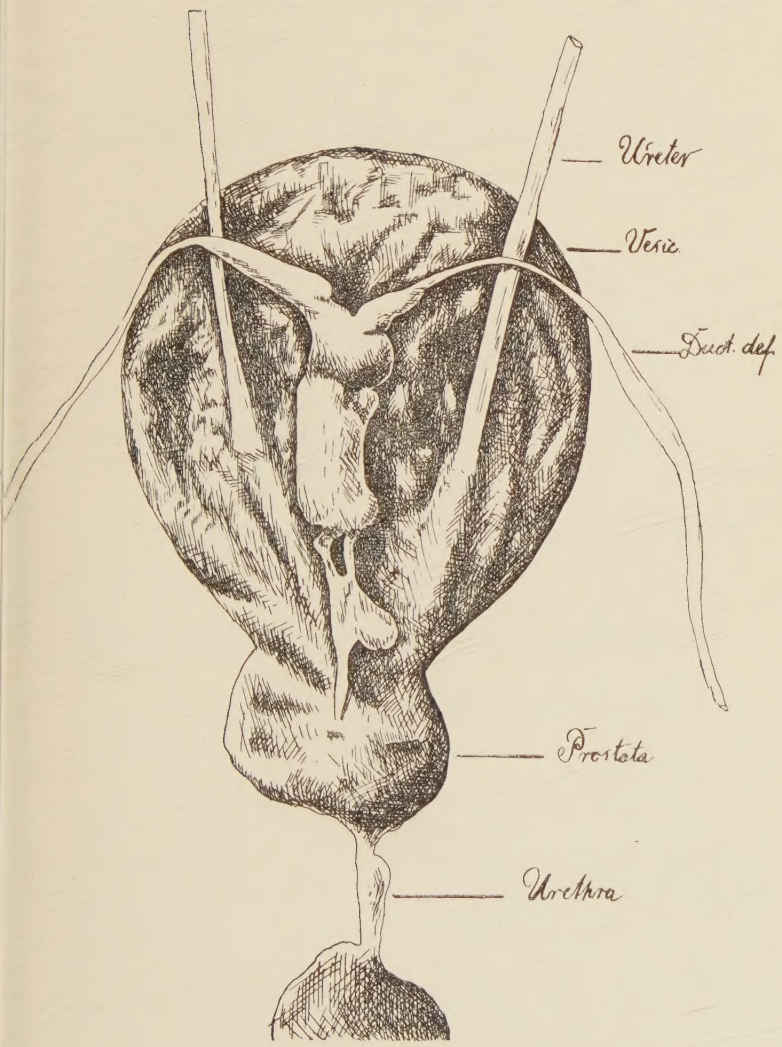
Ureter
Vesic.
Duct. def.
Prostata
Urethra